

Corso di Clinica Medica Caso clinico N. 3

Paziente T.G., di sesso femminile, età 74 anni

Principali disturbi lamentati

- Astenia ingravescente
- Sudorazione profusa
- Ittero con urine ipercromiche e feci ipocoliche
- Aumento di volume dell'addome

WWW.SUNHOPE.IT

1

ANAMNESI

- A. familiare = *negativa*
- A. fisiologica = *non riferiti elementi di particolare significatività; paziente non fumatrice, si alimenta normalmente, non beve alcolici. Casalinga. Coniugata all'età di 17 anni con uomo di 20. Non successive gravidanze.*

WWW.SUNHOPE.IT

2

Anamnesi patologica

- A.P. remota = *appendicectomia all'età di 15 anni. Sterilità di coppia (non sono state effettuate indagini per chiarirne la causa)*
- A.P. prossima = *Nel luglio del 1998, all'età di 67 anni, dopo una vita caratterizzata da una condizione di relativo benessere, in assenza di patologie significative tali da portare a ricoveri in ambiente ospedaliero o ad effettuare indagini di laboratorio o strumentali, la paziente incomincia a presentare:*
 - Astenia ingravescente
 - Sudorazione profusa
- Ittero, con urine ipercromiche e feci ipocoliche

WWW.SUNHOPE.IT

3

1° ricovero presso altro Presidio Ospedaliero di Napoli

- Per il persistere della sintomatologia precedentemente indicata la paziente effettua una degenza di 1 mese
- Vengono effettuati esami di laboratorio e indagini strumentali

WWW.SUNHOPE.IT

4

1° ricovero (agosto-settembre 1998) Esami di laboratorio patologici

ESAME	RISULTATO	VALORI NORMALI
GOT	1.069 U/L	0-31
GPT	1.194 U/L	0-31
Bilirubina tot.	7.7 mg/ml	0-1
ALP	1.190 U/L	91-268
gamma-GT	415 U/L	7-32
CHE	3.600 U/L	5400-13200
IgG	2.336 mg/dl	598-1450
IgA	394 mg/dl	79-377
IgM	831 mg/dl	40-308
Piastrine	$1,3 \times 10^9/mm^3$	$1,4-4,4 \times 10^5$
PT	48%	70-100
aPTT	40 sec.	22-35
Fibrinogeno	128 mg/dl	146-374

WWW.SUNHOPE.IT

5

1° ricovero (agosto-settembre 1998) Indagini strumentali

- ERCP (endoscopic retrograde cholangio-pancreatography) = *coledoco di piccole dimensioni, colecisti regolare, dotto di Wirsung regolare, albero biliare spoglio come da epatopatia cronica.*

WWW.SUNHOPE.IT

6

1° ricovero (agosto-settembre 1998) Indagini strumentali

- Biopsia epatica = *frustolo di tessuto epatico a struttura sovvertita per la presenza di setti fibrosi che circoscrivono aree epatocitarie; gli spazi portalì mostrano lieve flogosi linfogranulocitaria. Si osservano focolai di flogosi a spruzzo intralobulare, gli epatociti mostrano una degenerazione idropica. Il quadro istologico è compatibile con "cirrosi micronodulare". La metodica istochimica per la ricerca del rame e del ferro tessutale ha dato esito negativo.*

WWW.SUNHOPE.IT

7

Diagnosi formulata dopo il primo ricovero

- Sulla base dell'esame istologico e della negatività dei markers sierologici per infezioni da virus epatitici, viene formulata la diagnosi di

CIRROSI EPATICA MICRONODULARE

WWW.SUNHOPE.IT

8

Decorso clinico: ottobre 1998 – maggio 1999

- Dimessa con terapia a base di epatoprotettori, dieta e riposo, la paziente continua a riferire astenia e sudorazioni, con persistenza dell'ittero.
- I controlli di laboratorio dimostrano una parziale riduzione dei valori emato-chimici patologici, con valori di transaminasemia costantemente elevati, su livelli di circa 500 U/ml.
- Progressivamente si sviluppa un aumento di volume dell'addome e un peggioramento delle condizioni generali.

WWW.SUNHOPE.IT

9

Giugno 1999: ricovero presso la Divisione di Medicina Interna e Immunoallergologia dell'AUP-SUN

- Per il peggiorare delle condizioni generali, l'accentuarsi dell'astenia, il persistere delle sudorazioni e dell'ittero, l'aumento di volume dell'addome la paziente chiede di ricoverarsi per ulteriori indagini e precisazioni diagnostico-terapeutiche.

WWW.SUNHOPE.IT

10

Al ricovero, la paziente presenta un *grave decadimento delle condizioni generali*, con *marcata astenia*, *dispepsia* e *intense epigastralgie*.

L'esame obiettivo, oltre all'*ittero*, rivela un *addome globoso con cicatrice ombelicale estroflessa*; la palpazione, superficiale e profonda, mette in evidenza una *parete addominale di consistenza "pastosa"*, con modesti *segni di "resistenza"* e *dolenzia diffusa*. Percussoriamente si apprezza un'*ottusità mobile*.

WWW.SUNHOPE.IT

11

Principali esami di laboratorio al ricovero (giugno 1999)

Esame	Risultati	Valori normali
RBC	3,53 x 10 ⁹ /mm ³	4,6 – 5,8
Hgb	11,1 gr/dl	13-16
Hct	34,4 %	38 – 52
MCV	97,4 fL	82 – 97
MCH	33,1 pg	27 – 33
MCHC	34/dl	32- 36
WBC	6,7 x 10 ³ /mm ³	3,6 – 9,6
PLT	3,4 x 10 ⁴ /mm ³	14,0 – 44,0
PT	48%	70 – 100
aPTT	40 sec.	22 – 35
Fibrinogeno	122 mg/dl	146-374

12

Esame	Risultati	Valori normali
Azotemia	23 mg/dl	10 – 50
Glicemia	93 mg/dl	70 – 110
Creatininemia	0,69 mg/dl	0,60 – 1,10
Uricemia	3,2 mg/dl	2,4 – 5,7
Proteinemia totali	8,3 gr/dl	6,6 – 8,7
Colesterolemia	177 mg/dl	50 – 220
Trigliceridemia	104 mg/dl	50 – 200
Sideremia	52 mcg/dl	37 – 145
Ferritinemia	80,2 mg/dl	10 – 160
Transferrinemia	237 mg/dl	200 – 400
		(cont.)

WWW.SUNHOPE.IT 13

Esame	Risultati	Valori normali
AST	536 U/L	0 – 31
ALT	360 U/L	0 – 31
GammaGT	82 U/L	7 – 32
ALP	608 U/L	91 – 268
Bilirubinemia tot.	4,77 mg/dl	0,0 – 1,0
Bilirubinemia dir.	1,55 mg/dl	0,00 – 0,25
Bilirubinemia ind.	3,22 mg/dl	0,00 – 0,75
LDH	712 U/L	222 – 444
CHE	2.624 U/L	5.400 – 13.200
Calcemia	8,32 mg/dl	8,2 – 10,4
Fosforemia	3,6 mg/dl	2,5 – 4,7

WWW.SUNHOPE.IT 14

Ulteriori indagini di laboratorio

Esame	Risultati	Valori normali
IgG sieriche	3.013 mg/dl	598 – 1.450
IgA sieriche	334 mg/dl	79 - 377
IgM sieriche	97 mg/dl	40 - 308
C3c	69 mg/dl	90 - 180
C4	14 mg/dl	10 - 40
PCR	5 mcg/ml	< 5
Fattore reumatoide	61,8 UI/ml	< 14

WWW.SUNHOPE.IT 15

Analisi delle popolazioni linfocitarie

Popolazione	Fenotipo	% linfociti	Range normalità
Linfociti T	CD3+	76	68-82
T helper	CD4+	40	35-55
T citotossici	CD8+	31	20-36
Cellule NK	CD3- CD16/56+	10	5-15
Linfociti B	CD19+	18	5-15
T attivati	CD3+DR+	18	< 5
NK, subset T	CD57+	29	N.D.

WWW.SUNHOPE.IT 16

Ricerca di autoanticorpi

Autoanticorpi	Risultato
Anti-nucleo (ANA)	Presenti, titolo 1:40, pattern punteggiato
Anti-dsDNA	Assenti
Anti-mitocondri	Assenti
Anti-muscolo liscio	Presenti, titolo 1:80
Anti-cellule parietali di stomaco	Presenti, titolo 1:80

WWW.SUNHOPE.IT 17

Indagini strumentali (a)

- Rx torace: *negativo per patologie focali*
- Ecografia epato-splenica: *Fegato modificamente ingrandito a margini arrotondato e ad ecostruttura disomogenea di tipo fibrosteatosico con presenza, a livello del III segmento, di una formazione cistica di 13 mm. Assenza di dilatazione delle vie biliari intra- ed extraepatiche. Colecisti ampia, a pareti ispessite, a contenuto biliare denso, corpuscolato. Vena porta regolare per decorso e calibro con flusso epatopeto di circa 15 cm/sec. Pancreas normale per morfologia ed ecostruttura. Milza ingrandita (129 mm) con ilo congesto. Presenza di modesto versamento ascitico in addome, nello scavo pelvico.*

WWW.SUNHOPE.IT 18

Ulteriori indagini di laboratorio

Esame	Risultati	Valori normali
CEA	3,7 ng/lm	Fumatori 0 – 35 Non fumatori : – 4,1
AFP	87,4 ng/ml	< 10
TPA	504 U/L	< 60
CA 19-9	49,8 U/ml	< 37
CA 125	458,2 U/ ml	< 35
CA 15-3	51,6 U/ml	< 38
CA 195	27,9 U/ml	< 10,5
β2-microglobulina	3,2 mg/l	<60 anni : 0,1-2,0 >60 anni : 0,1-2,6
CA 50	64,7 U/ml	< 19

Indagini strumentali (b)

- TAC total body: *negativa per la presenza di tumefazioni linfoghiandolari mediastiniche o addominali. Gli organi parenchimosi non presentano alterazioni suggestive di processi neoplastici primitivi o secondari.*
- Rx colon mediante clisma opaco: *non reperti patologici.*

WWW.SUNHOPE.IT

20

Ricerca di marcatori sierologici per virus epatitici

Esame	Risultati
HBsAg	negativo
HBsAb	negativo
HBcAg	negativo
HBcAb	Dubbia positività per anticorpi IgM
HBeAg	negativo
HBeAb	negativo
Anti-delta Ab	negativo
Anti-HCV Ab	negativo

WWW.SUNHOPE.IT

21

E' accettabile la diagnosi di "cirrosi micronodulare" formulata nel precedente ricovero ?

- Per cirrosi si intende una condizione di fibrosi del parenchima epatico con formazioni di noduli rigenerativi epatici che sovvertono l'architettura dell'organo
- La cirrosi è conseguenza di una prolungata risposta di tipo "cicatrizziale" nei confronti di un danno epatico cronico a varia eziologia
- Le manifestazioni cliniche variano dall'assenza di sintomi all'insufficienza epatica per alterata funzione epatocellulare (ittero, coagulopatia) e per alterazioni strutturali del parenchima epatico con sviluppo di ipertensione portale (varici gastroesofagee, ascite)

WWW.SUNHOPE.IT

22

DIAGNOSI DIFFERENZIALE DELLE EPATITI CRONICHE (a)

EPATITI VIRALI CRONICHE

- Epatite cronica B
- Epatite cronica delta
- Epatite cronica C
- Epatite cronica da altri virus

WWW.SUNHOPE.IT

23

DIAGNOSI DIFFERENZIALE DELLE EPATITI CRONICHE (b)

EPATOPATIE AUTOIMMUNI

- EPATITE AUTOIMMUNE
- CIRROSI BILIARE PRIMITIVA
- COLANGITE SCLEROSANTE PRIMITIVA
- SINDROME DA "OVERLAP"
- COLANGIOPATIA AUTOIMMUNE

WWW.SUNHOPE.IT

24

DIAGNOSI DIFFERENZIALE DELLE EPATITI CRONICHE (c)

EPATITI DA ALTRE CAUSE

EPATITE CRONICA DA FARMACI
DEFICIT DI α 1-ANTITRIPSINA
MORBO DI WILSON
COLANGIOPATIA AIDS-CORRELATA
EPATITE GRANULOMATOSA
EPATITE LUPICA
STEATOEPATITE ALCOLICA O NON-ALCOLICA

WWW.SUNHOPE.IT

25

Diagnosi differenziale nelle epatiti croniche

<u>Eziologia dell'epatite</u>	<u>Principali esami diagnostici</u>
Virale	Positività per markers
Alcool	Anamnesi, alcolemia, MCV, γ GT
Emocromatosi	Sideremia, ferritinemia, esame istologico
Malattia di Wilson	Ceruloplasmina, cupremia, esame istologico
Deficit α 1-antitripsina	Dos. α 1-antitripsina, età
Autoimmune	Elettroforesi (\uparrow γ globuline)
Cirrosi biliare primitiva	Positività AMA (IgM)

WWW.SUNHOPE.IT

26

Ipotesi diagnostica

- In considerazione del quadro clinico e delle indagini di laboratorio che permettono di escludere altre ipotesi diagnostiche e alla ipergammaglobulinemia con spiccata alterazione del quadro elettroforetico viene formulata una diagnosi di "probabile"

Epatite cronica autoimmune

WWW.SUNHOPE.IT

27

Epatite autoimmune (a)

- Malattia infiammatoria cronica del fegato ad eziologia ignota
- E' caratterizzata dalla presenza di autoanticorpi, elevati livelli di Ig sieriche e, frequentemente, associazione con altre malattie autoimmuni
- E' più frequente nelle donne e presenta due varianti (tipo I e II); la seconda è più frequente nelle giovani donne e in età pediatrica

(cont.)

WWW.SUNHOPE.IT

28

Epatite autoimmune (b)

- La patogenesi è sconosciuta; si ritiene che entrino in gioco reazioni autoimmunitarie contro antigeni epatocitari
- Possibile predisposizione genetica (HLA-B8; HLA-DR3; HLA-DR52a; HLA-DR4) per processi autoimmuni scatenati da fattori o agenti ambientali non identificati
- Frequente esordio clinico con ittero e marcata astenia

WWW.SUNHOPE.IT

29

Epatite autoimmune (3)

- Laboratorio: $\uparrow\uparrow\uparrow$ transaminasi; \uparrow fosfatasi alcalina e bilirubina; $\uparrow\uparrow\uparrow$ Ig (IgG)
- Autoanticorpi non-organo specifici: E.A. tipo I = ANA, ASM, anti-actina, anti-recettore per asialoglicoproteine; E.A. tipo II = anticorpi anti-LKM1 e anti-citosol epatocitario I
- Biopsia epatica indicativa di epatite cronica con infiltrati linfoidi e plasmacellulari
- Rapida risposta clinica alla terapia corticosteroidea (miglioramento clinico e dei parametri di laboratorio)

WWW.SUNHOPE.IT

30

Terapia praticata

- Prednisone, 1 mg/Kg/die
- Azatioprina, 50 mg/settimana
- Dopo circa un mese di terapia, la paziente ha presentato un netto miglioramento delle condizioni cliniche generali con marcata riduzione dell'astenia, scomparsa delle sudorazioni, riduzione di volume dell'addome, miglioramento della cenestesi.

WWW.SUNHOPE.IT

31

CRITERI (CON RELATIVI PUNTEGGI) PER LA DIAGNOSI DI EPATITE AUTOIMMUNE

(International Autoimmune Hepatitis Group)

<i>Categoria</i>	<i>Fattore</i>	<i>Punteggio</i>
Sesso	femminile	+ 2
Rapporto fosfatasi alcalina/ALT	> 3	- 2
	< 3	+ 2
Aumentati livelli di IgG o γ -globuline	> 2,0	+ 3
	1,5 - 2,0	+ 2
	1,0 - 1,5	+ 1
	< 1,0	0

WWW.SUNHOPE.IT

32

Titolo ANA, ASM o anti-LKM1	> 1:80	+ 3
	1:80	+ 2
	1:40	+ 1
	< 1:40	0
AMA	Positivo	- 2
Marcatori virali	HBsAg	- 3
	IgM anti-HAV	- 3
	HCV-RNA	- 3
	Altri virus	- 3
	Anti-HCV	- 2
	Tutti negativi	+ 3
HLA	DR3, DR4	+ 1
Consumo di alcool	< 25 g/die	0
	> 40 g/die	- 2

WWW.SUNHOPE.IT

33

Altra malattia immunitaria	Nel paziente o in un parente	+ 1
Caratteristiche istologiche	1) Epatite lobulare e delle superfici lobulari con ponti	+ 3
	2) Epatite delle superfici lobulari	+ 2
	3) Rosette	+ 1
	4) Plasmacellule	+ 1
	5) Modificazioni biliari	- 1
	6) Altre caratteristiche	- 3
Emotrasfusioni o farmaci	Sì	- 2
	No	+ 1

Punteggio pre-trattamento: Diagnosi definitiva > 15
Diagnosi probabile 10 - 15
Non diagnostico < 10

WWW.SUNHOPE.IT

34

Follow up

- In base al miglioramento delle condizioni cliniche, dei parametri di laboratorio indicativi di citolisi e colestasi, alla progressiva riduzione dell'ipergammaglobulinemia e alla buona risposta dopo terapia steroidea e immunosoppressiva, si conferma la diagnosi di **Epatite cronica attiva su base autoimmunitaria o epatite cronica autoimmune**

WWW.SUNHOPE.IT

35

Monitoraggio clinico e adeguamento terapeutico

- Raggiunta la normalizzazione dei valori degli enzimi indicativi di citolisi o di colestasi e miglioramento degli altri parametri di laboratorio, la posologia della terapia steroidea viene progressivamente ridotta fino a dosaggi compatibili con la persistenza della normalità del quadro bio-umorale.
- Dopo un anno di terapia, l'ipergammaglobulinemia si riduce fino a valori di normalità, come indicato nei due successivi tracciati elettroforetici.

WWW.SUNHOPE.IT

36

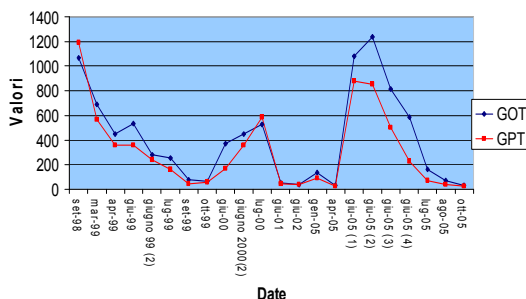
Follow-up: giugno 2000

- La paziente presenta aumento del peso corporeo e comincia a sviluppare gonartrosi bilaterali.
- Consulta un ortopedico che prescrive una *densitometria ossea* che mette in evidenza osteoporosi diffusa.
- Viene consigliata sospensione completa della terapia steroidea.
- Dopo poche settimane di sospensione della terapia la paziente ripresenta astenia, sudorazioni e incremento delle transaminasi.
- La paziente effettua nuovo ricovero in regime di D.H.
- Dopo la conferma dell'incremento delle transaminasi, della fosfatasi alcalina e delle γ GT, indicative di una ripresa del processo epatitico, viene reintrodotta terapia steroidea (prednisone 0,2 mg/Kg/die), associata a vitamina D, calcio e bifosfonati.

WWW.SUNHOPE.IT

37

Variazioni transaminasi dall'esordio dell'ECA - A



Follow-up

- In pochi mesi si osserva normalizzazione dei parametri ematochimici (transaminasi et al.) precedentemente alterati.
- Si conferma la terapia precedentemente indicata e la paziente permane in buone condizioni cliniche.

WWW.SUNHOPE.IT

39

D.H. del giugno 2002

- La paziente, in terapia con prednisone 0,2 mg/Kg/die) e azatioprina (50 mg/settimana), presenta buone condizioni generali.
- Riferisce una ripresa di normale attività lavorativa, con scomparsa della preesistente astenia. Non riferisce sintomi rilevanti
- Nella norma i principali esami emato-chimici effettuati nel corso di successivi ricoveri in regime di D.H.

WWW.SUNHOPE.IT

40

Esame	Risultati	Valori normali
Azotemia	38 mg/dl	10 – 50
Glicemia	89 mg/dl	70 – 110
Creatininemia	0,69 mg/dl	0,60 – 1,10
Uricemia	3,8 mg/dl	2,4 – 5,7
Proteinemia totali	7,8 gr/dl	6,6 – 8,7
Colesterolemia	223 mg/dl	50 – 220
Trigliceridemia	127 mg/dl	50 – 200
Sideremia	136 mcg/dl	37 – 145
		(cont.)

WWW.SUNHOPE.IT

41

Esame	Risultati	Valori normali
AST	37 U/L	0 – 40
ALT	42 U/L	0 – 56
GammaGT	69 U/L	8 – 78
ALP	108 U/L	38 – 126
Bilirubinemia tot.	0,95 mg/dl	0,2 – 1,3
LDH	660 U/L	313 – 618
Colinesterasi	6.400 U/L	4.500 – 15.000
Calcemia	9,25 mg/dl	8,2 – 10,4
Fosforemia	3,6 mg/dl	2,5 – 4,7

WWW.SUNHOPE.IT

42

<i>ESAME</i>	<i>RISULTATO</i>	<i>VALORI NORMALI</i>
PT	12,5 sec.	10,9 – 13,6
	80,50 %	80 – 120
	1,13 INR	0,8 – 1,2
aPTT	22,4 sec.	20,0 – 31,0
	0,86 ratio	0,80 – 1,2
Fibrinogeno	360 mg/dl	180 – 350

WWW.SUNHOPE.IT 43

Ulteriori indagini di laboratorio

Esame	Risultati	Valori normali
CEA	3,2 ng/lm	Fumatori 0 – 3,5 Non fumatori 0 – 4,1
AFP	2,4 ng/ml	< 10
TPA	48 U/L	< 60
CA 19-9	10,7 U/ml	< 37
CA 125	16,5 U/ml	< 35
CA 50	13,7 U/ml	< 19

WWW.SUNHOPE.IT 44

Ulteriori indagini di laboratorio

Esame	Risultati	Valori normali
IgG sieriche	1.040 mg/dl	598 – 1.450
IgA sieriche	165 mg/dl	79 - 377
IgM sieriche	49 mg/dl	40 - 308
C3c	160 mg/dl	90 - 180
C4	34 mg/dl	10 - 40
VES	15 mm, 1° hr	==
PCR	2,5 mcg/ml	< 5
Fattore reumatoide	8 UI/ml	< 14

WWW.SUNHOPE.IT 45

Ricerca di autoanticorpi

Autoanticorpi	Risultato
Anti-nucleo (ANA)	Assenti
Anti-dsDNA	Assenti
Anti-mitocondri	Assenti
Anti-muscolo liscio	Assenti
Anti-cellule parietali di stomaco	Assenti

WWW.SUNHOPE.IT 46

- ### Ecografia dell'addome (giugno 2002)
- Fegato di dimensioni normali, a margini regolari, ad ecostruttura finemente disomogenea.
 - Vie biliari intraepatiche non dilatate. Vena porta a decorso tortuoso, di calibro regolare. Coledoco non dilatato.
 - Colecisti in sede, ampia, distesa, a pareti non ispessite, alitiasica.
 - Reni in sede, di dimensioni normali, ad ecostruttura regolare.
 - Milza di dimensioni normali, ad ecostruttura regolare.
 - Pancreas non visualizzabile
 - Assenza di raccolte liquide libere in peritoneo
- WWW.SUNHOPE.IT 47

- ### La paziente è guarita ? Può sospendere la terapia
- Fino alla fine del 2004 la paziente continua la terapia precedentemente prescritta e conserva delle buone condizioni generali.
 - Nel gennaio 2005, per la perdita del coniuge, la paziente sviluppa uno stato ansioso-depressivo.
 - Sospende dapprima in terapia l'assunzione di azatioprina e dopo circa 2 mesi anche del prednisone.
 - Compaiono dopo altri 2 mesi edemi agli arti inferiori e astenia.
 - Esami di laboratorio mettono in evidenza un marcato incremento di GOT (877 U/L), GPT (1081 U/L), γGT (235 U/L)
 - In considerazione del peggioramento delle condizioni generali, la paziente chiede un nuovo ricovero presso la V Divisione di Medicina Interna
- WWW.SUNHOPE.IT 48

Ricovero del luglio 2005

- L'esame obiettivo mette in evidenza:
 - epatomegalia (margine inferiore debordante 2 cm dall'arcata costale)
 - addome globoso e teso, con timpanismo diffuso; presenza di ernia ombelicale
 - tumefazione dolente delle articolazioni IFD del II dito dx, MCF del II dito di sn e radio-metacarpale sn, gonartrosi bilaterale dolente, con limitazione funzionale
 - ectasie venose e telangectasie superficiali agli arti inferiori

WWW.SUNHOPE.IT

49

Ecografia epatobiliare (luglio 2005)

- Fegato in sede di dimensioni aumentate; l'ecostruttura risulta finemente disomogenea con assenza di lesioni focali in atto.
- Colecisti alitiasica, dismorfica a pareti lievemente ispessite
- Calibro del coledoco 0,4 cm
- Calibro della porta 1,0 cm
- Assenza di liquido libero e/o saccato in cavità peritoneale

WWW.SUNHOPE.IT

50

Esami	(5/7/2005)	(9/7/2005)	Valori normali
Azotemia	30 mg/dl	32 mg/dl	10 – 50
Glicemia	97 mg/dl	57 mg/dl	70 – 110
Creatininemia	0,79 mg/dl	0,6 mg/dl	0,60 – 1,10
Uricemia	3,8 mg/dl	3,4 mg/dl	2,4 – 5,7
Proteinemia	7,6 gr/dl	6,5 gr/dl	6,6 – 8,7
Colesterolemia	166 mg/dl	181 mg/dl	50 – 220
Trigliceridemia	116 mg/dl	100 mg/dl	50 – 200
Sideremia	120 mcg/dl	116 mcg/dl	37 – 145
Ferritina	495 ng/mL	N.D.	20 - 150

WWW.SUNHOPE.IT

51

Esame	(5/7/2005)	(9/7/2005)	Valori normali
AST	813 U/L	502 U/L	0 – 40
ALT	1075 U/L	811 U/L	0 – 56
γGT	439 U/L	425 U/L	8 – 78
ALP	144 U/L	126 U/L	38 – 126
Bilirubinemia	2,09 mg/dl	0,38 mg/dl	0,2 – 1,3
LDH	1507 U/L	825 U/L	313 – 618
Colinesterasi	6.219 U/L	6.066 U/L	4.500 – 15.000
Calcemia	8,7 mg/dl	8,3 mg/dl	8,2 – 10,4
Fosforemia	3,0 mg/dl	2,5 mg/dl	2,5 – 4,7

WWW.SUNHOPE.IT

52

Ulteriori esami

- Ricerca anticorpi anti-nucleo, anti-mitocondri, anti muscolo-liscio, anti-cellule parietali gastriche = *negativa*
- Elettroforesi delle sieroproteine = *frazioni proteiche normali in valori percentuali e assoluti*
- VES = 12 mm 1° hr

WWW.SUNHOPE.IT

53

Ulteriori indagini di laboratorio

Esame (5/7/2005)	Risultati	Valori normali
CEA	1,6 ng/ml	Fumatori 0 – 35 Non fumatori 0 – 4,1
AFP	4,5 ng/ml	< 10
TPA	566 U/L	< 60
CA 19-9	26,0 U/ml	< 37
CA 125	4,3 U/ml	< 35
CA 50	28,5 U/ml	< 19

WWW.SUNHOPE.IT

54

Analisi delle popolazioni linfocitarie

Popolazione	Fenotipo	% linfociti	Range normalità
Linfociti T	CD3+	78	68-82
T helper	CD4+	62	35-55
T citotossici	CD8+	16	20-36
Cellule NK	CD3- CD16/56+	6	5-15
Linfociti B	CD19+	14	5-15
T attivati	CD3+DR+	10	< 5

WWW.SUNHOPE.IT

55

Terapia alla dimissione

- Deltacortene 25 mg/die
- Azatioprina 50 mg/settimana
- Acido ursodesossicolico 300 mg x 2/die
- Antra 20 mg/die
- Fosamax 70 mg/die
- Nei successivi controlli (fino a novembre 2005) la paziente presenta una completa normalizzazione dei parametri bio-umorali; buone condizioni generali.

WWW.SUNHOPE.IT

56

Cirrosi biliare primitiva

- Epatopatia colestatica cronica ad andamento progressivo e ad eziologia sconosciuta
- Colpisce prevalentemente donne di media età e porta ad insufficienza epatica
- Si caratterizza per la progressiva distruzione dei piccoli dotti biliari intraepatici, per l'infiammazione portale e la fibrosi progressiva
- Si manifesta nel 95% dei casi in donne che lamentano facile stancabilità, prurito, senso di peso o di "fastidio" al quadrante superiore dx dell'addome. E' presente epatomegalia

WWW.SUNHOPE.IT

57

Cirrosi biliare primitiva (lab)

- ↑↑↑ della fosfatasi alcalina, delle γ GT e degli acidi biliari
- +++ Antoanticorpi anti-mitocondrio (AMA)
- ↑ delle transaminasi (ma < 5x il limite massimo del "range" di normalità) e della bilirubina (con tendenza all'incremento)

WWW.SUNHOPE.IT

58