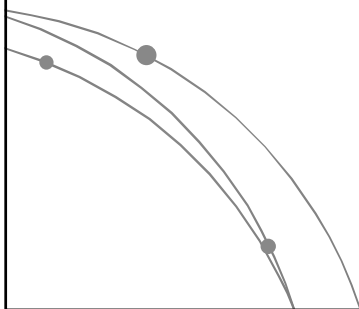


Semeiotica e Metodologia Clinica

Semeiotica vascolare periferica



SEMEIOTICA VASCOLARE PERIFERICA - ARTERIE

Principali SINTOMI-GUIDA delle ISCHEMIE PERIFERICHE

- Sintomi ACUTI

- Dolore acuto (a riposo)
- Ipo- anestesia associata
- Impotenza funzionale associata
- Segni obiettivi (vedi oltre)

- Sintomi CRONICI

- Claudicatio intermittens
- Dolore a riposo
- Segni obiettivi (vedi oltre)

I sintomi indicati a lato, e i segni obiettivi correlati, sono conseguenza di eventi acuti o condizioni croniche in grado di provocare **ischemia** in un determinato territorio:

- trombosi
- embolia
- stenosi/occlusioni (croniche)
- aneurismi dissecanti
- fistole artero-venose, etc.

La connotazione clinica delle sindromi ischemiche periferiche è piuttosto specifica, sia sul piano sintomatologico che su quello della semeiotica fisica. Si configurano quadri solitamente in grado di orientare la diagnosi e di avviare un corretto iter diagnostico

TROMBOSI

La **trombosi** consiste nella formazione di un coagulo all'interno del sistema circolatorio (**trombo**): arterie, vene, capillari, ma anche cuore.

E' causata da uno o più dei seguenti fattori (triade di Virchow):

- stasi circolatoria
- danno endoteliale
- stato di ipercoagulabilità

CAUSE di TROMBOSI ARTERIOSA (prevale il danno endoteliale):

- **aterosclerosi**: degenerazione tonaca media, ulcerazione intimale, innesco di meccanismo emocoagulativo e formazione di un trombo.
- **arteriti**: tra cui il morbo di Buerger (tromboangiite obliterante).
- **aneurismi**: flusso centrale e stasi alla periferica della sacca.
- **traumi**: traumi contusivi o lesioni iatrogene (cateterismi, punture).

- Ostruzione nella sede di formazione del trombo, con ischemia acuta (estensione, velocità di formazione, sviluppo circoli collaterali)
- Tendenza ad accrescimento distale (stasi), aggravamento ischemia

EMBOLIA

L'**embolia** consiste nell'ostruzione di un'arteria da parte di materiale trasportato dal sangue (**embolo**).

Vari tipi di embolia:

- distacco di un trombo dalla sede di formazione (tromboembolo);
- embolia gassosa, adiposa, frammenti di tessuti, di tumori, ammassi batterici, corpi estranei (molto rari).

Interessano essenzialmente le tromboembolie.

CAUSE di TROMBOEMBOLIA:

- **cardiopatie**: fibrillazione atriale, infarti miocardici recenti, stenosi mitraliche, endocarditi, etc.
- **arteriopatie**: trombi da placche aterosclerotiche, da aneurismi
- **emboli venosi**: passaggio nel cuore sinistro attraverso pervietà settali (eccezionale)

- Arresto a livello delle biforcazioni arteriose (riduzione di calibro).
- Ischemia acuta (circoli collaterali assenti o inadeguati).
- Spasmo arterioso riflesso e, distalmente, trombo di accrescimento.

OSTRUZIONI ARTERIOSE CRONICHE

Le *ostruzioni arteriose croniche* consistono in obliterazioni del lume arterioso, complete o incomplete (stenosi), estese o segmentarie, essenzialmente di etiologia aterosclerotica (rara la tromboangiote oblitterante o m. di Buerger).

L'aterosclerosi può interessare qualsiasi distretto. Consideriamo, per frequenza, interesse e necessità di esemplificazione, le **arteriopatie periferiche degli arti inferiori**.

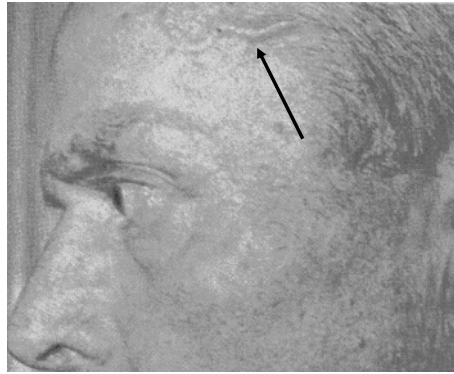
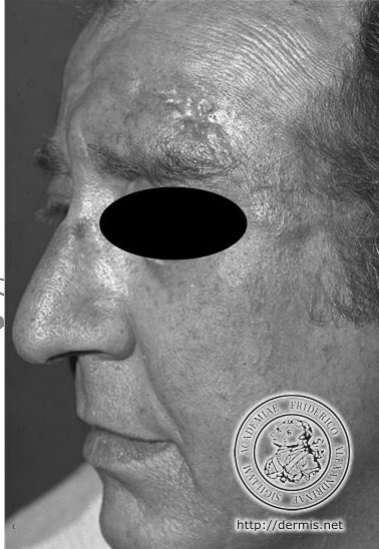
Classificazione in stadi secondo Leriche-Fontaine.

- STADIO I: lesione anatomopatologica subclinica, evidenziabile solo strumentalmente; possibili parestesie, stancabilità
- STADIO II: *claudicatio intermittens* (deficit di O₂ con metabolismo anaerobio e produzione ac. lattico durante l'attività), intervallo libero variabile (II A: <200 m; II B >200 m).
- STADIO III: dolore a riposo.
- STADIO IV: lesioni trofiche.

- SEMEIOTICA ARTERIE PERIFERICHE - ISPEZIONE

- Le ARTERIE sono talora visibili, nelle sedi dei polsi, come cordoncini più o meno tortuosi, serpiginosi, pulsanti in modo tanto più visibile quanto maggiore è la differenza della pressione sistole - diastolica
 - INSUFFICIENZA AORTICA = pulsazioni vistose
 - delle arterie del collo (danza delle arterie),
 - degli arti e del capo con relative oscillazioni ritmiche e sincrone con il battito cardiaco di tali distretti (segno di De Musset)
 - del polso capillare ungueale
 - Arterie superficiali aneurismatiche possono presentarsi come tumefazioni pulsanti
 - DILATAZIONE ARCO AORTICO = pulsazione al giugulo con soffio sistolico o sistodiastolico
 - FREMITO: negli aneurismi artero venosi degli arti (by-pass nei dializzati cronici)

ARTERITE TEMPORALE DI HORTON



- SEMEIOTICA ARTERIE PERIFERICHE – ISPEZIONE

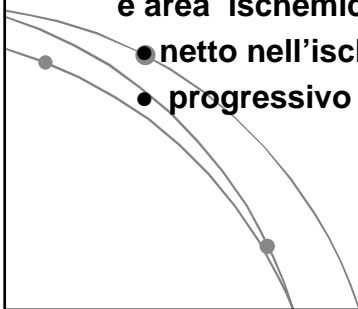
Gli ARTI possono presentare elementi indicativi di patologia arteriosa:

- **PALLORE ISCHEMICO:**
 - Ischemia acuta: pallore cereo, con demarcazione netta rispetto all'area vascolarizzata (assenza circoli collaterali)
 - Ischemia cronica: pallore meno evidente, senza netta demarcazione
- **CIANOSI (Periferica “ Fredda”)**
 - cianosi ischemica (stasi capillare-venosa, desaturazione dell'Hb)
 - fase post-angiospastica (morbo di Raynaud)
 - acrocianosi (tinta livida d. estremità), eritromelalgia, etc.
- **LESIONI TROFICHE:**
iniziano come assottigliamento epidermide, desquamazione, fragilità, distrofia peli e unghie; quindi vescicole, ulcerazioni; infine gangrena (secca, umida o putrida, gassosa)


SEMEIOTICA ARTERIE PERIFERICHE - PALPAZIONE

- **TEMPERATURA CUTANEA (TERMOTATTO)**

- **Ipotermia: corrispettivo palpatorio del pallore, di cui va rilevato il**
- **gradiente termico (differenza tra area vascolarizzata e area ischemica) che è**
 - **netto nell'ischemia acuta**
 - **progressivo nell'ischemia cronica.**



LA PALPAZIONE DEI POLSI ARTERIOSI



Robert A. O'Rourke, Eugene Braunwald

- ***A meticulous physical examination is an often inadequately utilized low-cost method for assessing the cardiovascular system and frequently provides important information for the appropriate selection of additional tests.***

Harrison's Principles of Internal Medicine, 16° ed., 2005

IL POLSO

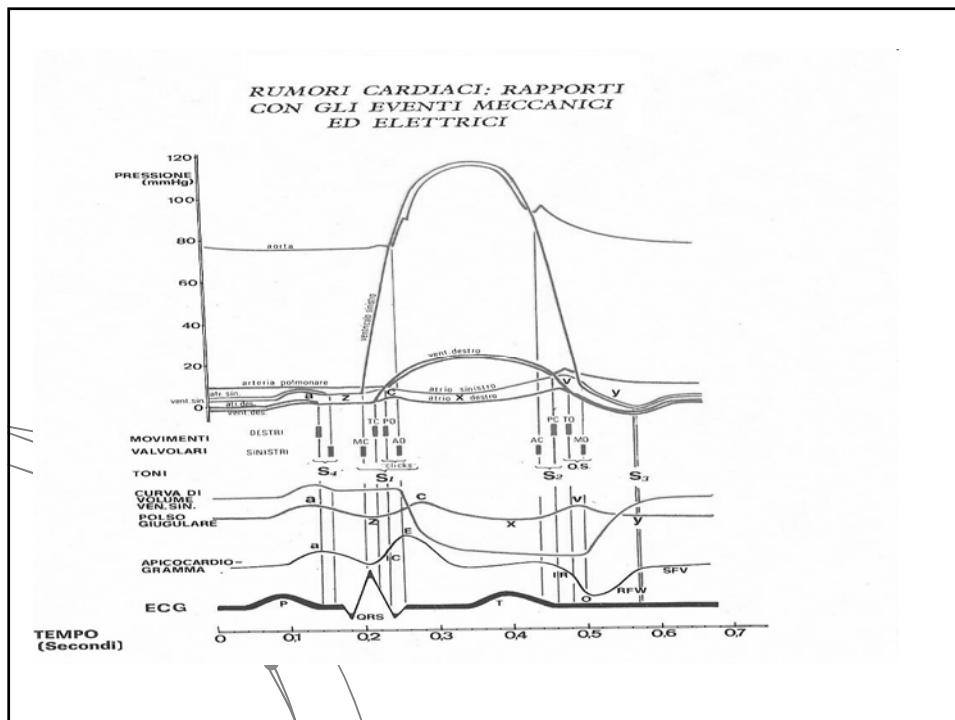
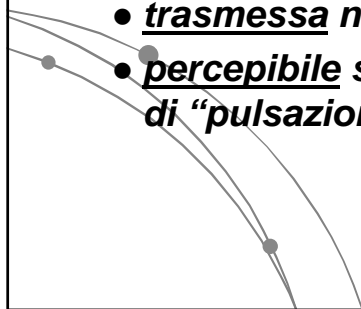
- La valutazione del polso costituisce il più semplice ed immediato approccio alla persona malata.
- Questa semplice e “simbolica” manovra semeiologica serve a fare capire che vi state occupando di lei (o di lui).

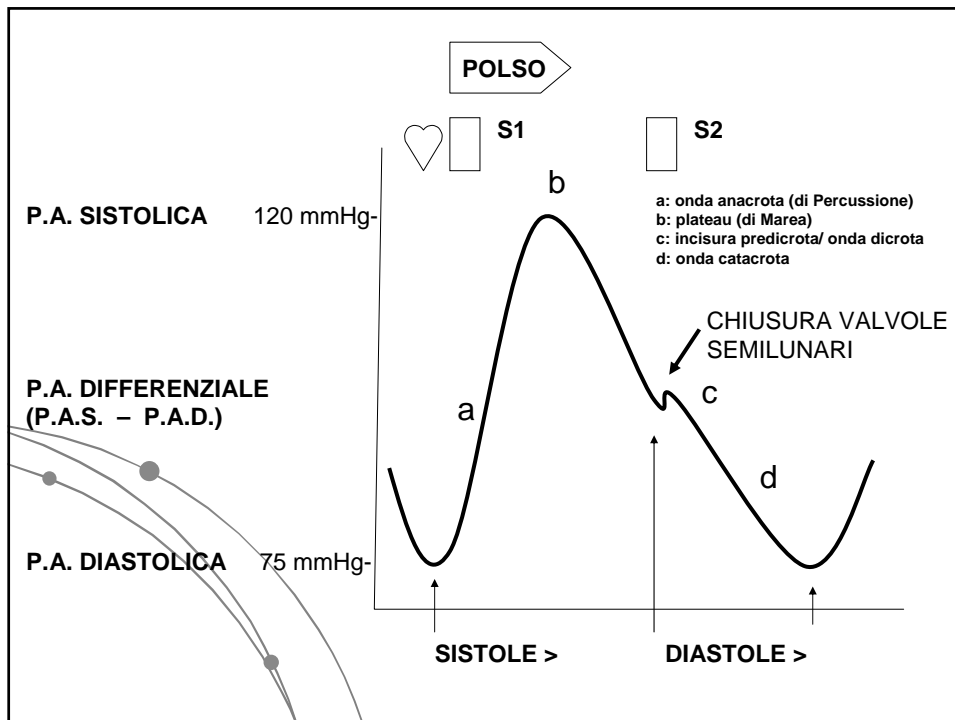
POLSO ARTERIOSO

- Definizione:

Variazione pressoria corrispondente all'onda sfigmica

- ***generata dalla sistole cardiaca,***
- ***trasmessa nel sistema vascolare e***
- ***percepibile sui vasi periferici sotto forma di "pulsazione"***

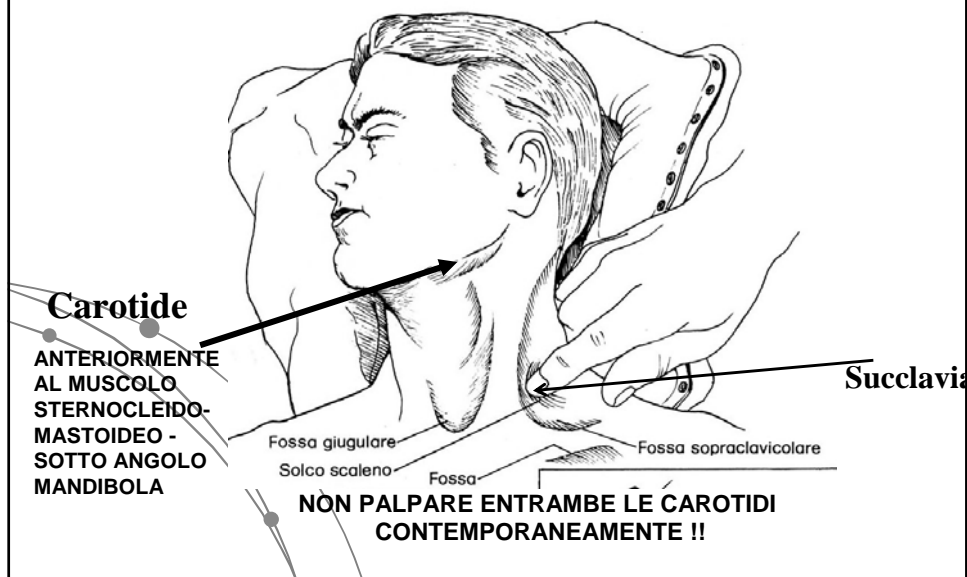




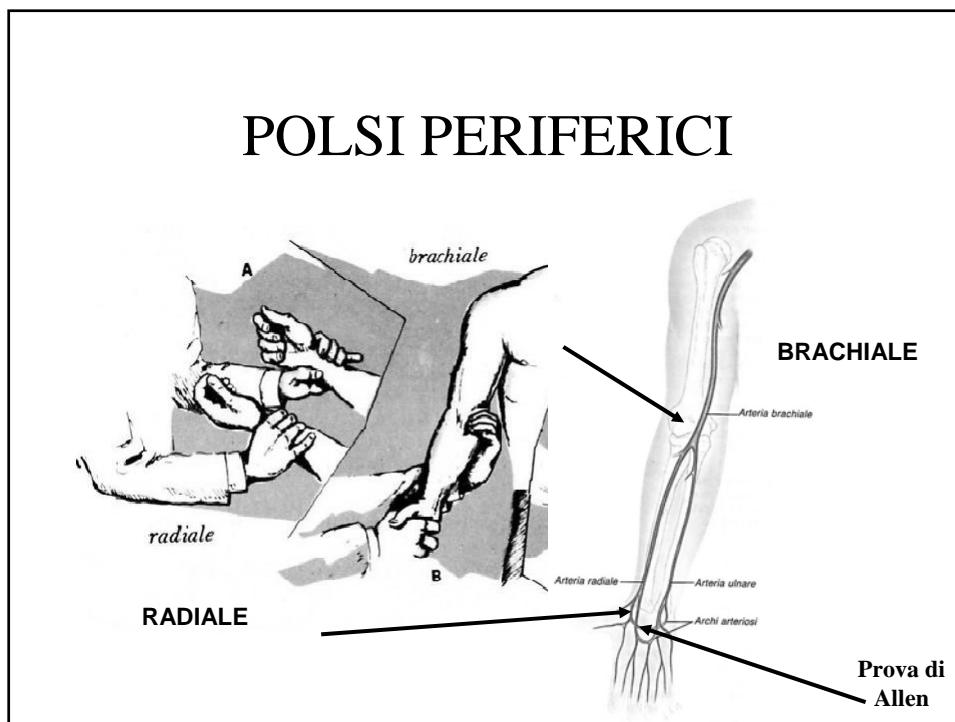
SEDI ELETTIVE DI PALPAZIONE DEI POLSI

- CAROTIDEO (80 msc dopo CM)
- BRACHIALE (60 msc dopo PoCA)
- RADIALE (80 msc dopo PoCA)
- FEMORALE (75 msc dopo PoCA)
- POPLITEO
- DORSALE DEL PIEDE
- TIBIALE POSTERIORE

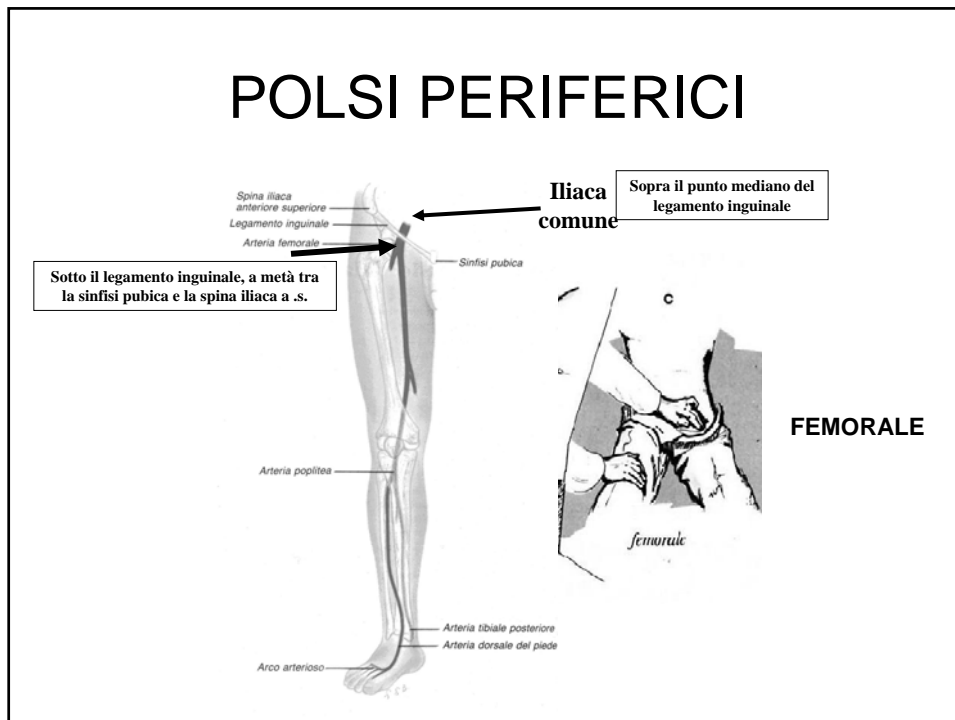
POLSO CAROTIDEO



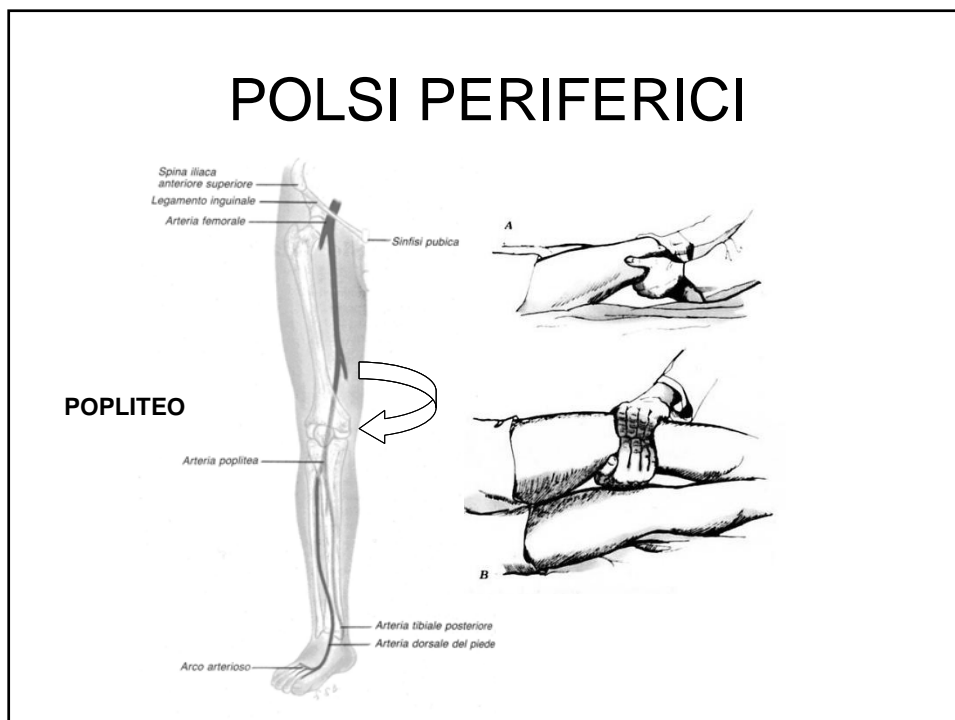
POLSI PERIFERICI



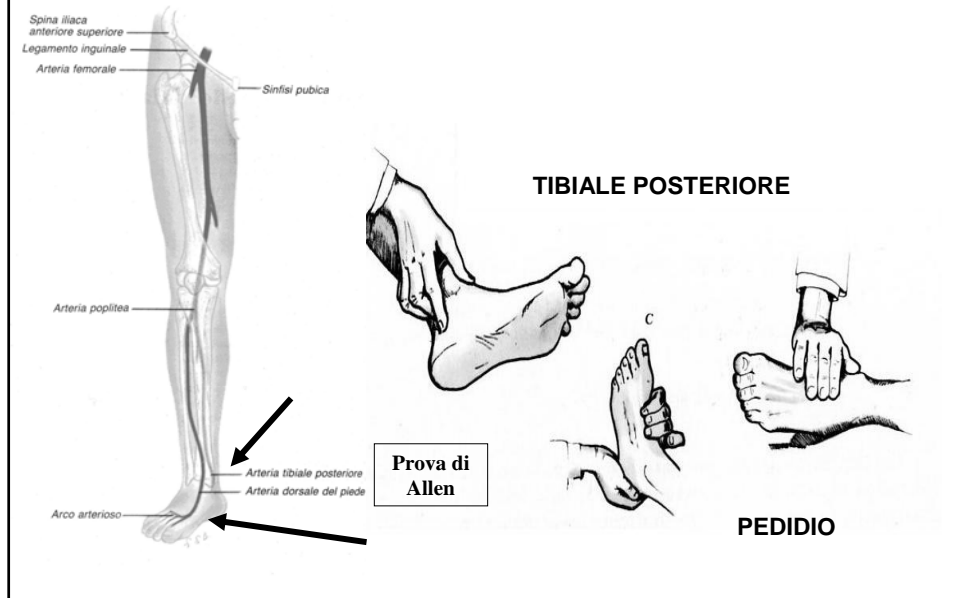
POLSI PERIFERICI



POLSI PERIFERICI



POLSI PERIFERICI



IL POLSO FORNISCE INFORMAZIONI SU:

- > ENERGIA CONTRATTILE DEL MIOCARDIO
- > GITTATA SISTOLICA
- > FREQUENZA E RITMICITA' DEL CUORE
- ❖ VOLEMIA
- > PERVIETÀ DELL'ARTERIA
- > STATO ANATOMICO DEL VASO

- POLSI ARTERIOSI -

- **Indicazioni di ordine:**

- **cardiologico** (frequenza, ritmo, tensione, ampiezza, durata, etc.)

- **vascolare** (sia dell'arteria in esame, sia del sistema a monte)

- forza e ampiezza (ridotte per stenosi o compressione a monte)
- sincronismo/ asincronismo (ostruzioni /stenosi)
- presenza o assenza (ostruzione completa a monte)
- consistenza (indurimenti da fibrosi o calcificazioni)

Si devono considerare

- **Il polso differente = differenza di ampiezza**

- **tra i due lati**, con corrispettivo anche pressorio, tra due lati da ostruzione per stenosi , malformazioni, compressione esterna
- **Radiale** (Sindrome dello scaleno antico/ costa cervicale)
- **Femorale** (arteriti/arteriosclerosi)
- **Tra arti sup. e arti inferiori** (S. Leriche; Aneurisma Aorta Discendente; **Coartazione aortica** [circ. coll. – succlavia > mammaria interna; - succlavia > interc. sup.; - Tronco tireocervicale > arterie scapolari: tutti alle intercostali

- **L'asincronismo del polso**

- **ritardo del polso di un lato sull'altro** (ostruzione/ *diagnosi topografica aneurismi aortici* : A. Ascendente; Tronco Brachiocefalico; Arco Aortico; Aorta discendente/Coartazione Aortica !

Assenza Polso Arterioso

- **Malattia dei senza polso (Takayashu)**

- Completa assenza dei polsi carotidi e arti superiori
- *Inflammatione arterie grosso calibro che si dipartono dalla aorta*
- Donne giovani (20-30 a.) orientali; decorso sub-acuto

- **Occlusione Succlavia (arteriosclerosi)**

- Assenza completa dei polsi dell'arto superiore omolaterale

- **Furto della Succlavia**

- Restrizione arteriosclerotica succlavia sin. *prima della origine arteria vertebrale*: sotto sforzo dell'arto sin superiore si può realizzare una aspirazione retrograda di sangue dalla vertebrale con possibile insorgenza di sincope

- **Occlusione trombotica della biforcazione aortica**

- Assenza completa polsi arti inferiori
- Disturbi funzionali relativamente *miti* grazie ai circoli collaterali che si stabiliscono attraverso le arterie lombari e la mesenterica inf > emorroidarie / ipogastriche (circ. invertita)

SEMEIOTICA ARTERIE PERIFERICHE - ASCOLTAZIONE (non esiste una percussione delle arterie)

Sono ascoltabili solo grosse arterie o arterie aneurismatiche. L'unico rilievo possibile, oltre al silenzio, è un soffio sistolico, dovuto a:

- stenosi
- aneurismi (turbolenze)
- fistole artero-venose (come il fremito, scomparsa alla compressione)

ALTRE MANOVRE DI SEMEIOTICA ARTERIOSA

- Prove posturali
 - arto inferiore sollevato a 45° in paziente supino: impallidimento del piede entro 1-2 minuti indicativo di arteriopatìa obliterante
 - gamba declive a lato del letto (o paziente seduto): comparsa cianosi entro 2-3 minuti, indicativo di arteriopatìa oblit. (desaturaz. Hb)
- Prova di Adson (sindr. dello stretto toracico): riduzione/scomparsa polso radiale durante inspirazione e rotazione controlaterale del capo

SEMEIOTICA VASCOLARE PERIFERICA - VENE

Principali SINTOMI E SEGNI delle FLEBOPATIE ACUTE: flebotrombosi e tromboflebite

- dolore spontaneo (tensione, dolore gravativo)
- edema/tumefazione arto
- cianosi
- turgore vene superficiali
- segni locali di flogosi (nelle varicoflebiti)
- dolore provocato
 - segno di Bauer: dolore alla compressione del polpaccio
 - segno di Homans: dolore al polpaccio alla flessione dorsale del piede

Principali SINTOMI E SEGNI delle FLEBOPATIE CRONICHE: varici primitive (o essenziali) e secondarie (sindr. post-flebitica)

- flebectasie e varici
- senso di tensione/ dolore gravativo
- edema sottocutaneo
- cianosi/subcianosi
- emosiderosi
- ulcere da stasi
- manovre per esplorare:
 - insufficienza valvolare dell'ostio safeno-femorale (Trendelenburg)
 - la pervietà del circolo profondo (Perthes)

TROMBOSI VENOSA (ed embolia polmonare)

La trombosi venosa viene descritta con 2 termini, di significato in larga misura coincidente: **TROMBOFLEBITE** e **FLEBOTROMBOSI**.

Il termine **TROMBOFLEBITE** suggerisce:

- genesi infiammatoria (traumatismi meccanici o chimici, anche iatrogeni, flogosi batteriche)
- ampia area di adesione del trombo all'endotelio
- minori probabilità di distacco embolico.

Le *trombosi venose superficiali* sono più facilmente di questo tipo

Il termine **FLEBOTROMBOSI** suggerisce:

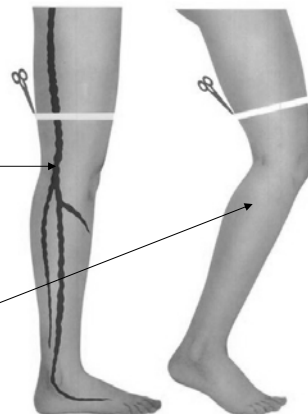
- genesi da stasi circolatoria e/o a perturbazioni dell'emostasi
- area di adesione più limitata rispetto all'estensione del trombo
- maggiori probabilità di distacco embolico

Le *trombosi venose profonde (TVP)* sono più facilmente di questo tipo

Una TVP di un arto inferiore (ostruzione o ricanalizzazione con distruzione valvolare) può esitare in varici secondarie (o sindrome postflebitica), da differenziare dalle varici primitive o essenziali

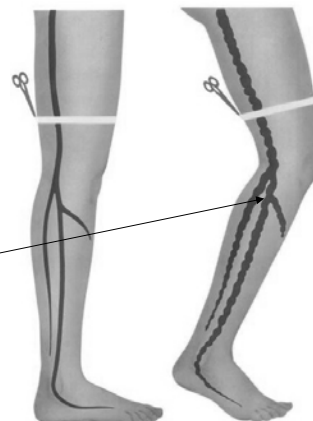
Valutazione della pervietà del circolo venoso profondo (Prova di Perthes)

- Consente di rilevare la esistenza di occlusioni venose profonde (tromboflebite)
- Viene applicato un laccio alla coscia del paziente che viene invitato a marciare (fig):
 - In caso di normalità del circolo venoso profondo, le vene superficiali si svuotano, poiché le vie venose profonde assicurano il ritorno venoso in modo sufficiente
 - **La manovra è NEGATIVA e il circolo profondo è PERVIO**



Valutazione della pervietà del circolo venoso profondo (Prova di Perthes)

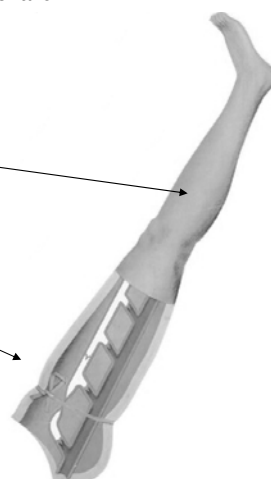
- Nel caso di occlusione della rete venosa profonda, il deflusso delle vene superficiali è bloccato;
- Durante la marcia le vene superficiali poiché devono assicurare forzatamente la funzione del ritorno venoso, vanno incontro ad una ulteriore ectasia per la quale il paziente lamenta una sensazione di tensione dolorosa al polpaccio.
- **La manovra è POSITIVA e il circolo profondo è OCCLUSO**



La manovra di Rima - Trendelenburg

- valutazione della insufficienza valvolare delle vene superficiali e delle comunicanti, in particolare della valvola ostiale situata allo sbocco della grande safena nella femorale -

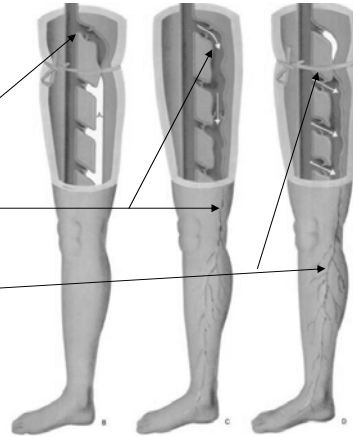
- A)
- A paziente disteso, si fa sollevare l'arto di circa 65° sul piano orizzontale per ottenere il collabimento delle vene superficiali.
- Si applica poi un laccio al terzo superiore della coscia in modo da comprimere le vene superficiali, ma non le vene profonde
- **A-1) (non illustrato)**
- A paziente in piedi si nota **a)** un lieve riempimento dal basso vs alto delle vene superficiali e **b)** l'ablazione del laccio non provoca alcuna ulteriore modificazione.
- **La manovra è NEGATIVA e non esiste Insufficienza Valvolare Ostiale**



La manovra di Rima - Trendelenburg

- valutazione della insufficienza valvolare delle vene superficiali e delle comunicanti, in particolare della valvola ostiale situata allo sbocco della grande safena nella femorale -

- Se esiste insufficienza valvolare ostiale della grande safena ma le perforanti sono continenti, l'assunzione della posizione eretta non produce modifiche differenti da quanto descritto al punto **A1-a** fintanto che il laccio è in posizione **B)**
- Alla rimozione del laccio, però, le vene si riempiono bruscamente dall'alto vs il basso **C)**
- Se esiste insufficienza delle perforanti, anche con il laccio posizionato, le vene superficiali si riempiono bruscamente dall'alto vs il basso **D)**
- Nel caso **D)** :- **con valvola ostiale continente**, la ulteriore rimozione del laccio non provoca alcuna ulteriore riempimento retrogrado delle vene;
- **con valvola ostiale incontinente**, la rimozione del laccio provoca un ulteriore, vistoso riempimento delle vene



CARATTERI DEL POLSO

- Dipendono da:
 1. Gittata cardiaca (velocità e forza di contrazione del ventricolo sinistro)
 - > pressione sistolica – P.A.S
 2. Elasticità aorta e grandi arterie
 - > mantenimento pressione diastolica – P.A.D
 3. Resistenze periferiche
 - > principale determinante della P.A.D
 4. Volume ematico nel sistema arterioso
 5. (Viscosità ematica)

SEMEIOTICA FISICA DEL POLSO

indicazioni di ordine prevalentemente cardiologico

● PALPAZIONE

frequenza e ritmo
ampiezza
uguaglianza
durata
forza
sincronia
tensione e consistenza e simmetria

● AUSCULTAZIONE

soffi carotidei
soffi arterie renali
fistole artero-venose

FREQUENZA : N. battiti/minuto

➤ *Varia molto con l'età*

● **NORMOSFIGMIA** : nell'adulto 60-90 bpm

● **TACHISFIGMIA** > 100 bpm

- Febbre [$> 8 \text{ b/m}^{\circ}\text{C}$];
- Basedow; End./Miocarditi;
- Tachic. Parossistiche

● **BRADISFIGMIA** < 60 bpm

- Stimolazione Vagale: meccanica; riflessa; umorale

* **POLSO RARO** < 40 bpm

Bradisfigmia con bradicardia

bradicardia sinusale; blocco AV 3° grado; blocco AV 2° grado tipo II Mobitz; ritmo idioventricolare; farmaci

DEFICIT DEL POLSO:

Bradisfigmia senza Bradicardia (frequenza cardiaca > frequenza misurata al polso periferico)

- Sistole inadeguata da
 1. fibrillazione atriale
 2. battito extrasistolico prematuro con sistole non condotta

FREQUENZA : N. battiti/minuto

Varia molto con l'età

- NORMOSFIGMIA : nell'adulto 60-90 bpm
- TACHISFIGMIA : > 100 bpm
 - Febbre [$> 8 \text{ b/m}'/1^\circ\text{C}$];
 - Basedow; Embolie polmonari
 - Endocarditi; Miocarditi; Pericarditi
 - Tachic. Parossistiche > 150 bpm in adulti non collassati

LA BRADISFIGMIA < 60 bpm : (1) con bradicardia

❖ Stimolazione Vagale:

- Meccanica: Iperensione endocranica
- Riflessa meccanica : sindrome del Seno carotideo
 - di tipo vasodepressivo (tipo I) : ipotensione, bradicardia, brachipnea
 - di tipo cardioinibitorio (tipo II) : transitorio disturbo conduzione nodo seno-atriale o nodo A-V con asistolia $\geq 3 \text{ sec.}$ + Ipotensione e possibilità di Sincope
- Riflessa viscerale :
 - Sincope Vasodepressiva o vasovagale
 - la più frequente (fino al 55% dei casi). E' dovuta ad una marcata vasodilatazione periferica che si instaura e si mantiene in via riflessa e che sembra determinata da un improvvisa sostenuta inibizione del tono 'simpatico' vasocostrittore.
 - Tra i fattori scatenanti le emozioni, l'ansia, gli ambienti caldi, la paura, la fatica e la stazione eretta prolungata nei sofferenti di Ipotensione ortostatica
 - In genere è preceduta da sintomi premonitori, quali profondo senso di angoscia, pallore, sudorazione, sbadiglio, obnubilamento del visus, ronzio auricolare malessere epigastrico, nausea, capogiro, vertigine. Più frequente la Tachicardia vs Bradicardia
 - Bradicardia riflessa Viscero cardiaca: simile alla S. Seno Car. Tipo II
- Umorale : itteri marcati; avvelenamento da digitale

❖ Disturbi Primitivi della Conduzione Cardiaca

- Blocchi (Seno-atriale/ A-V) di 3° grado o 2° grado con conduzione 2:1
 - POLSO RARO < 40 bpm

Bradisfigmia senza Bradicardia

- ❖ La frequenza cardiaca centrale (Ascoltazione del cuore) è maggiore di quella valutata al polso periferico (Palpazione)
 - Condizione definita di **DEFICIT DEL POLSO**
- ❖ Il deficit del polso con bradicardia è causato dalla produzione di una sequenza di sistoli inadeguate ad essere trasmesse in periferia
 - da fibrillazione atriale con Bradicardia e **Aritmia totale del Polso** (vedi Ritmo del Polso)
 - da bigeminismo extrasistolico senza **Alloritmia** (vedi Ritmo del Polso)

RITMO: Uguaglianza dell'intervallo tra i singoli polsi

Il Polso è *aritmico* se la successione delle pulsazioni non è regolare rispetto al tempo

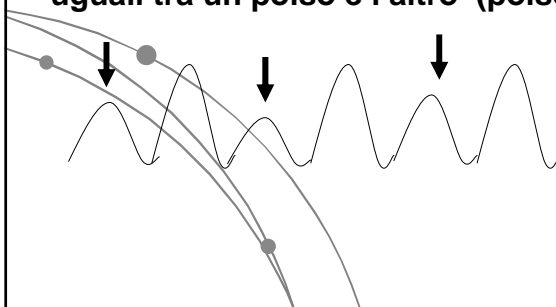
- > **Aritmia respiratoria**: la frequenza \uparrow in inspirazione e \downarrow in espirazione
- > **Aritmia da Intermittenza** : pausa inaspettata equivalente quasi al doppio di un normale ciclo cardiaco.
Può essere causata da:
 - Extrasistole troppo precoce e inefficace (*non trasmessa in periferia*) ciclica o "una tantum"
 - BSA o BAV di 2° grado tipo I (Periodismo di L. W.) ad andamento ciclico o "una tantum".

L'intermittenza sarà, rispettivamente, ciclica o una tantum .
- > **Aritmia da battito prematuro**: trasmesso in periferia, e seguito da un intervallo solitamente maggiore rispetto a quello che separa i battiti normali.
 - BESV o BEV isolati o a salve
 - BESV o BEV ciclici e con particolare cadenza nella successione del battito prematuro (POLSO ALLORITMICO Bigemino, Trigemino, ecc.)
- ❖ LA ARITMIA TOTALE è caratterizzata da una successione di battiti totalmente irregolare, a volte con Tachiaritmia altre con Bradiaritmia con associate alterazioni della ampiezza e della forza del polso e con frequente associazione di DEFICIT DEL POLSO
 - Fibrillazione Atriale; - Extrasistoli Multifocali

UGUAGLIANZA

□ Uguale ampiezza dei diversi battiti

- ❖ Differente ampiezza dei battiti con intervalli diversi tra loro (polso aritmico)
 - ↓ ampio BESV/BEV; ↑ ampio B post-extrasistolico
- ❖ Differente ampiezza dei battiti del polso ma con intervalli uguali tra un polso e l'altro (polso ritmico)

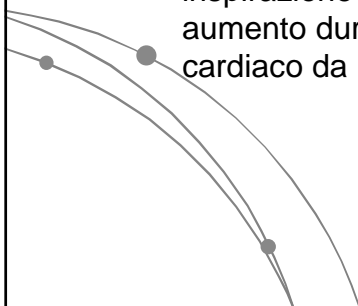


POLSO ALTERNANTE
Gravi miocardiopatie
(alternanza meccanica)

UGUAGLIANZA

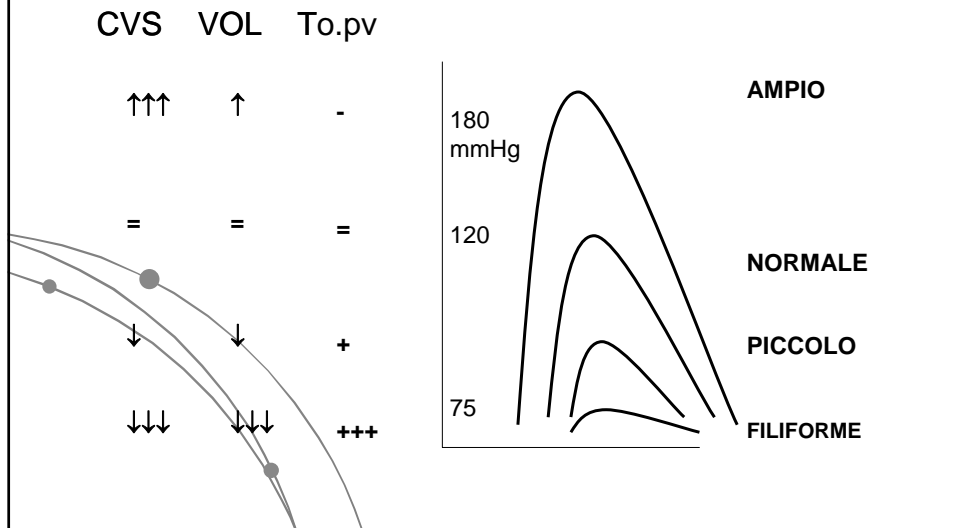
● Il Polso alternante va differenziato da:

- Polso bigemino (aritmico)
- Polso paradossoso di Kussmaul
 - Ampiezza in forte diminuzione durante la inspirazione (↓ anche > 10 mm Hg la PAS) e in aumento durante la espirazione (Tamponamento cardiaco da Pericardite; Asma bronchiale grave)



AMPIEZZA

- Espansione dell'arteria in rapporto alla energia della contrazione cardiaca, alla gittata sistolica, volemia, elasticità e tono della parete vascolare




Cause di variazione della ampiezza del Polso

- P. AMPIO:
 - IVS; Bradicardia; Stati pletorici
- P. PICCOLO :
 - Stenosi mitralica; Tachicardia; Miocarditi; Ipovolemia
- POLSO FILIFORME:
 - Un polso assai piccolo per associata ipertonia della parete vasale (Grave Ipertensione arteriosa nella quale il polso è anche *teso*)

TENSIONE DEL POLSO

- Proporzionale alla forza esercitata dell'anulare per ottenere la scomparsa dell'onda sfigmica

- P. TESO : Ipertensione arteriosa
- P. MOLLE: Ipotensione arteriosa



CONSISTENZA DEL POLSO

- Dipende dalle condizioni anatomiche della parete arteriosa (aterosclerosi).

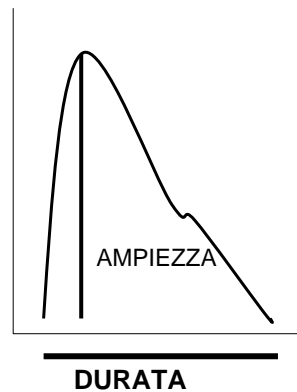
- **Un Polso consistente è proprio di un vaso che, anche in presenza di un adeguato ostacolo alla onda sfigmica, palpatoriamente è duro, si oppone alla compressione digitale e presenta, spesso, il rilievo di calcificazioni circolari che danno la sensazione tattile della trachea di pollo.**

DURATA

- Tempo di incremento e decremento dell'onda sfigmica

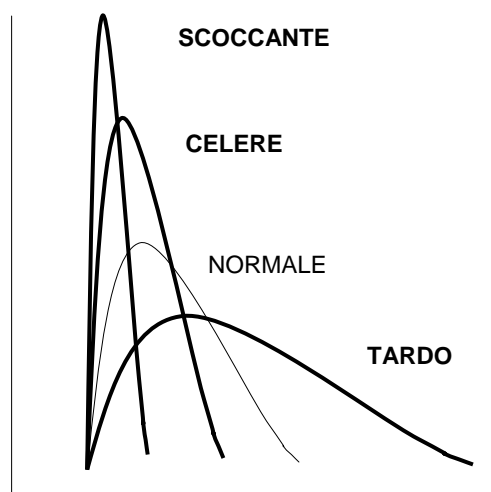
- Dipende da:

- Velocità di contrazione e durata svuotamento ventricolare
- Resistenza valvola aortica
- Resistenze periferiche



DURATA DEL POLSO

- SCOCCANTE
(di Corrigan)
- Insuff. Aortica
- CELERE
- Ipertiroidismo
- Febbre
- Fistole A-V
- Cirrosi
- Gravidanza
- TARDO
- Stenosi aortica
- Arteriosclerosi



CARATTERI DEL POLSO

- **FORZA:**

Intensità impressa dall'onda sfigmica sul dito che palpa

> gittata sistolica e pervietà aortica o dell'arteria in esame

FORTE

DEBOLE

- **SINCRONIA:**

Contemporaneità dell'onda sfigmica in polsi simmetrici e latenza del polso rispetto alla sistole cardiaca

> Ostruzione arteriosa intrinseca o estrinseca

> Coartazione aorta

> Aneurismi aortici

SIMMETRIA E SINCRONISMO DEL POLSO

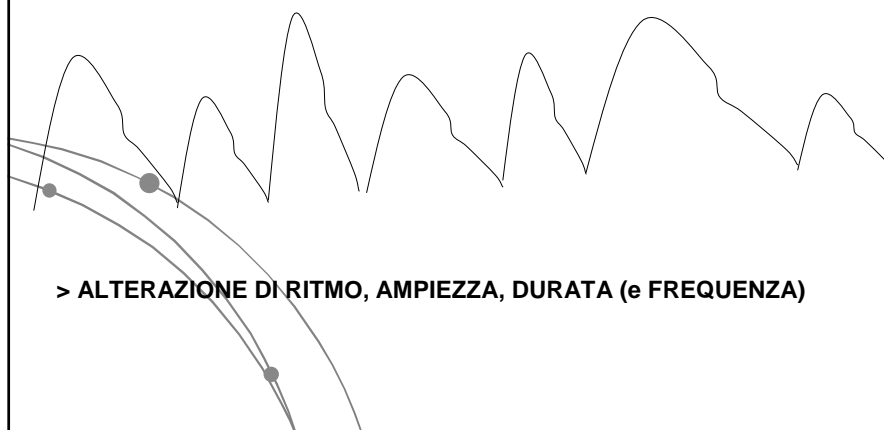- Asimmetria dei polsi radiali palpati contemporaneamente

- Da restringimento intrinseco (aterosclerosi) o estrinseco (compressione da masse tumorali, linfoghiandolari, costola anomala cervicale, muscolo scaleno anteriore/medio ipertrofico) di un vaso (art. succlavia/ brachiale/ radiale) che si realizzi solo da un lato

- Le stesse cause che provocano la asimmetria dei polsi radiali possono provocare anche il loro Asincronismo

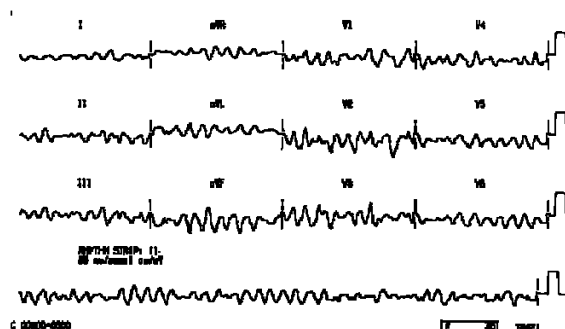
Fibrillazione atriale

- Polso totalmente aritmico e diseguale



Fibrillazione ventricolare

- Perdita di contrazione ventricolare
 - > arresto cardiaco
 - > shock cardiogeno con polsi assenti



Scomparsa/Riduzione dei polsi in assenza di shock

- **Stabile**, a livello di un vaso dell'arto superiore o del collo
 - **Malattia di Takayasu**, ovvero una arterite evolutiva trombozzante a carico dell'arco aortico e che coinvolge arterie anonime, carotide e succlavia
- **Dinamica**, a carico dei vasi di un arto superiore, in corso di lavoro muscolare eseguito con l'arto interessato
 - **Sindrome da furto della succlavia**: ostruzione della succlavia prima del diramarsi della arteria vertebrale. In corso di lavoro con l'arto omolaterale, il flusso nella vertebrale si inverte (TIA cerebrali di origine vertebro-basilari) e si ha una significativa riduzione della PAS a carico dell'arto interessato. È presente, in questi casi, un soffio sistolico rilevabile nella fossetta sopraclaveare dal lato della succlavia ostruita

Pressione arteriosa

Per pressione arteriosa si intende la pressione esercitata sulla parete delle arterie dal sangue in esse contenuto

❖ Fattori determinanti

- **gittata sistolica**: rappresentata dall'efficienza della pompa cardiaca
- **resistenze periferiche**: cioè il tono delle arteriole



Linee guida per la misurazione della PA

Condizioni per il paziente

Postura

- Alcuni preferiscono la lettura dopo che il paziente è rimasto supino per 5 min. Le misurazioni della pressione in posizione seduta sono in genere adeguate.
- I pazienti devono sedere in tutta tranquillità, con la schiena appoggiata per 5 minuti ed il braccio posizionato a livello del cuore
- Per i pazienti di età superiore ai 65 anni, diabetici o sottoposti a terapia antipertensiva, occorre tener presente l'effetto del cambio di postura, effettuando la misurazione immediatamente dopo l'assunzione della posizione eretta e dopo 2 minuti

Accorgimenti vari

- **Evitare di assumere caffeina nell'ora precedente la misurazione**
- **Evitare di fumare nei 15 minuti precedenti**
- **Evitare di assumere stimolanti adrenergici esogeni, per esempio la fenilefrina nei decongestionanti nasali o nei colliri per la dilatazione della pupilla.**
- **Effettuare la misurazione in un ambiente caldo e tranquillo.**
- **Le misurazioni nell'ambiente domestico vanno effettuate in varie circostanze; la registrazione continua nelle 24 ore (Holter pressorio) può essere preferibile e più accurata nel predire eventuali malattie cardiovascolari.**

Equipaggiamento

- **Dimensione del bracciale: deve circondare e coprire i due terzi della lunghezza del braccio; altrimenti il bracciale va posto sull'arteria radiale; se il bracciale è troppo piccolo, si rischia di ottenere valori inesatti per eccesso,**
- **Manometro: la capsula aneroide deve essere calibrata ogni sei mesi rispetto un manometro a mercurio.**
- **Nei neonati usare strumenti ad ultrasuoni, per esempio il metodo Doppler.**

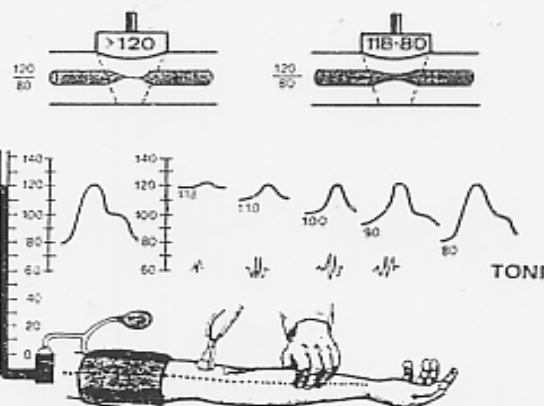
ASCOLTAZIONE

(a) Toni di Korotkoff e valutazione della pressione arteriosa

L'ascoltazione dei vasi permette innanzitutto di valutare la pressione arteriosa mediante il rilievo dei «toni di Korotkoff» e permette inoltre di percepire eventuali soffi trasmessi dal cuore o dovuti al formarsi di vortici connessi con stenosi vascolari locali.

PRESSIONE ARTERIOSA

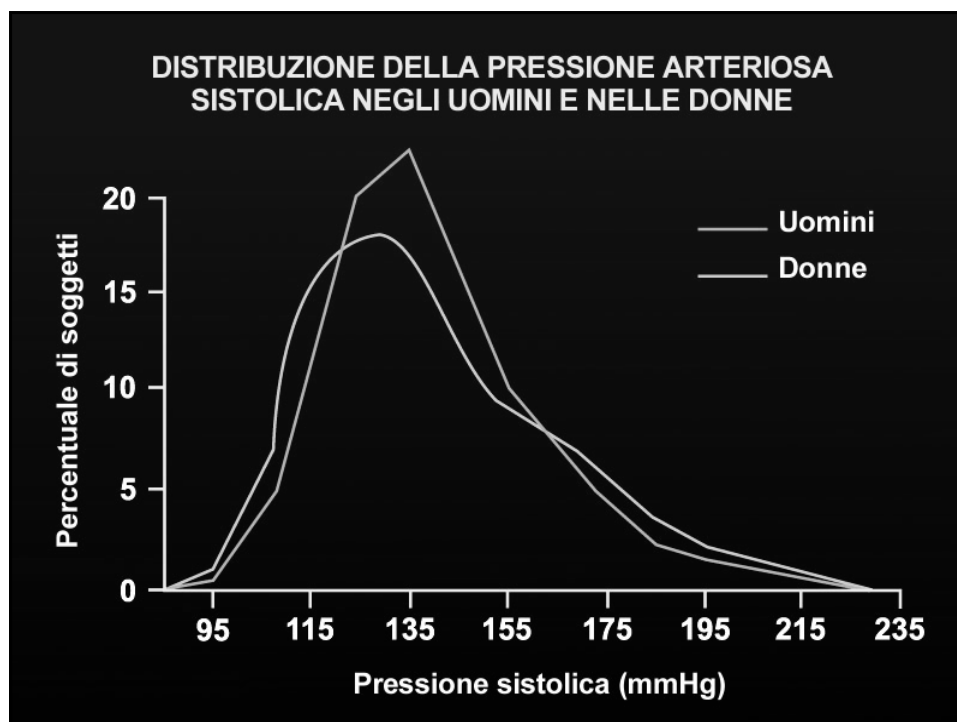
La figura illustra la tecnica palpatoria ed auscultatoria per la misura della pressione arteriosa. Quando la pressione del bracciale supera quella arteriosa, il vaso collassa completamente. Diminuendo la contropressione, cominciano ad ascoltarsi i cosiddetti *toni di Korotkoff*, secondo varie fasi:



- Fase I (caduta pressoria di 10 mm Hg): l'arteria è momentaneamente pervia e si ode un primo tono (1^a pressione sistolica) che diventa progressivamente più intenso.
- Fase II (caduta pressoria di 10-15 mm Hg): il tono diventa più debole e può assumere un timbro soffiante.
- Fase III (caduta pressoria di 10-15 mm Hg): il suono può essere più intenso ed assumere una qualità a tipo rumore sordo.
- Fase IV (caduta di 5 mm Hg): il suono si riduce improvvisamente di intensità ed assume un timbro ovattato, parafenico.
Questo attutimento è stato scelto come criterio-indice per la misura della pressione diastolica (Roberts L.N. e Coll., *Circulation*, 8, 232, 1953). Altri invece utilizza quale criterio la scomparsa del tono (Bordley J. e Coll., *Circulation*, 4, 503, 1951). L'attutimento del tono sembra tuttavia costituire un indice più accurato di valutazione della pressione diastolica (Selkurt E.E., *Physiology*, 1966, pag. 342); in alcune condizioni emodinamiche, infatti, i toni non scompaiono anche a valori molto bassi di pressione.

Classificazione della Pressione Arteriosa

Categoria	Sistolica (mmHg)	Diastolica (mmHg)
Ottimale	< 120	< 80
Normale	< 130	<85
Normo-alta	130-139	85-89
IPERTENSIONE		
Stadio I (lieve)	140-159	90-99
Stadio II (moderato)	160-179	100-109
Stadio III (grave)	180-209	110-119
Stadio IV (molto grave)	>210	> 120
Ipertensione sistolica is.	≥ 140	< 90



Manifestazioni a carico degli organi bersaglio

CARDIACO

- Acute: Edema polmonare
- Croniche: Evidenza clinica o ECG di malattia coron.
Ipertrofia ventricolare sinistra (ECG e Ecocardio)

CEREBROVASCOLARE

- Acute: Emorragia cerebrale, coma, convulsioni, TIA, ictus
- Croniche: TIA, ictus

RENALE

- **Acute:** Ematuria, iperazotemia
- **Croniche:** Creatininemia > 1,5 mg/dl, proteinuria > 1+ allo stick (> 3 gr./l)

RETINOPATIA

- Acute: Edema della papilla, Emorragie
- Croniche: Emorragie, Essudati, Restringimenti arteriosi

Principali cause di ipertensione secondaria

1. Renale

- Patologia parenchimale (glomerulonefrite acuta e cronica, rene policistico, nefropatia diabetica, idronefrosi)
- Patologia vascolare (stenosi dell'arteria renale, vasculite renale)
- Tumori secernenti renina
- Renopriva

2. Endocrina

- Acromegalia, ipotiroidismo, ipertiroidismo, iperparatiroidismo
- Patologia surrenale corticale (sindrome di Cushing, iperaldosteronismo primitivo, iperplasia corticosurrenale congenita) o midollare (feocromocitoma)
- Tumori cromaffini extrasurrenali
- Carcinoidi

3. Coartazione aortica

4. Gravidanza

5. Patologie neurologiche

6. Stress acuto

7. Aumento volume intravascolare

- 8. **Cause farmacologiche** (contraccettivi orali, decongestionanti nasali o simpaticomimetici sistemici, corticosteroidi, FANS, ciclosporina, tacrolimus, litio, liquerizia o preparati a base di carbenoxolone, antidepressivi triciclici, betabloccanti in caso di brusca sospensione, abuso di alcool o stupefacenti)

Ipotensione arteriosa

- Sistolica < 90
- Diastolica < 60

Ipotensione ortostatica : brusca caduta della PA dalla posizione eretta, normalmente vi è un 5-10 mmHg

Collasso circolatorio

Ipotensione grave caratterizzata da valori sistolici sempre < 80 mmHg.

Si associa spesso ai seguenti sintomi:

- Torpore mentale
- Estrema astenia
- Polso filiforme
- Pallore con cute fredda

A) Acuta e grave riduzione del ritorno venoso

- Emorragia acuta >1-2 lt.
- Massivo passaggio di plasma al di fuori del circolo ematico (estese ustioni, schiacciamenti con spappolamento di uno o più arti)
- Disidratazione acuta: abbondante perdita di liquidi con diarrea o vomito o attraverso le urine (diabete insipido o diabete mellito)
- Anormale ristagno di sangue nei distretti vascolari più periferici (capillari e piccole vene) shock anafilattico (az. Vasodilatatrice dell'istamina)

B) Acuta e grave riduzione della gittata cardiaca

- Difetto riempimento diastolico (emoperitoneo e versamento pericardico)
- Insufficienza acuta ventricolo sinistro, infarto miocardico esteso
- Tachicardia parossistica se l'efficienza contrattile non è conservata