

Caso clinico

Aniello

Maschio

38 anni

1,78 cm, 80 kg

Sposato con due figli (1 M e 1F)

Parrucchiere per signore

Fumatore (circa 20 sig/die)

APR

- Ipertensione di 1 grado
- Rinocongiuntivite allergica

ANAMNESI FARMACOLOGICA

Antipertensivo (sartanico)

Spray nasale anticongestionante e antistaminico al bisogno

Notte di Giugno 2007

Aniello non riesce a dormire causa un **intenso prurito** per l'intero corpo,

Il mattino seguente si sente stanco e guardandosi allo specchio osserva, in maniera quasi fortuita una **tumefazione di circa 2 cm in regione sovraclaveare destra.**

Aniello sa di essere
un **soggetto allergico**...

...ha la **rinite atopica**
e lo scorso anno ha fatto
tutte "le prove allergiche"
e sa anche che...

...se un allergico ha prurito bisogna
prendere l'**antistaminico**

lo fa...il prurito si attenua
significativamente!

Nel pomeriggio va dal medico di base...
...gli racconta la faccenda e il medico gli dice di aver fatto
bene ad assumere l'antistaminico, in ogni modo consiglia
una **visita allergologica**.

la notte successiva però il **prurito** ritorna e con esso il
grattamento

Dopo due giorni effettua visita allergologica.

Cos' ha Aniello ?

È presto

Dall' Allergologo...

Aniello racconta nervosamente la sua storia:...il prurito, la risoluzione parziale con l'antistaminico...e questa stanchezza dovuta alla privazione di sonno e alla necessità di assumere quotidianamente un antistaminico.

Lo specialista lo visita e rileva **lesioni cutanee eritematose** spesso lineari e parallele, ricoperte da **piccole croste** diffuse all'addome e agli arti.

Ancora presenta la **massa** in sede sovraclavare destra che nel frattempo il pz aveva quasi dimenticato ci fosse, perchè in due giorni rimasta di dimensioni sostanzialmente invariate e causa di nessun fastidio.

Nel corso dei giorni successivi esegue **indagini di routine** e ripete **prick-test** e dosaggio di **IgE totali e specifiche**:

•All'emocromo:

Spiccata eosinofilia: 2776 U/mm³ (38% su 7.305 mm³)
Piastrine: 322.000 /mm³

•**VES** 15 mm/1 h

•**I test allergologici** confermano, come l'anno precedente, un titolo di **IgE totali** superiore al limite e un'iperreattività marcata a **parietaria** e **dermathophagoides** (acaro della polvere)

Si fa diagnosi di.....

DERMATITE ATOPICA

e la "palla sul collo" ?

...è un **linfonodo**
...aumentano di dimensioni quando c'è
un'**infezione** o un'**infiammazione**, si parla
di **linfadenopatia reattiva** o
satellite...tiene presente il mal di denti e
quelle palline tanto fastidiose che
compaiono sotto il mento ?!
...ecco è la stessa cosa.

...è grave dottore?

...più che grave è un fastidio...
un po' come la suocera...sai di non poterla
eliminare, anche se lo faresti volentieri, e
quindi bisogna trovare il modo giusto per
controllarla.

...dottore lei è davvero **simpatico!!**...
e speriamo di trovarlo proprio
questo modo giusto

Il modo giusto:
corticosteroidi ed antistaminici per
via orale

In 15 giorni...il prurito scompare, la
massa riduce le sue
dimensioni...scompaiono anche le
lesioni cutanee con esiti cicatriziali.

Aniello è contento... stasera si *brinda !!!*...

...invitata anche la suocera.

Cosa non torna in questa storia



Aniello si brinda...ma

immediatamente compare un **intenso dolore** in regione
sovraclavare destra...

il dolore si autolimita dopo circa 15 minuti...
si allarma all'inizio , ma poi quasi non gli da più peso.

Ma i toni di questa storia
sono cambiati

nei giorni successivi ricompaiono in ordine:

- Prurito
- massa linfonodale
- lesioni cutanee

Ricontatta lo specialista...che aumenta il
dosaggio di cortisonici

Risultato ?

Nulla

la massa si espande...compaiono linfonodi
al collo (**proconsolare**) e alle ascelle
comincia ad avere **febbre**...mai altissima
(massimo 38,5) e mai tutti i giorni
perde peso... in un mese quasi 10
Kg...**suda la notte**

Cos' ha Aniello ?

Bisogna fare qualche **esame**

VES: 50 mm/h

Esame emocromocitometrico

emoglobina : 11,5 gr/dl normocromica e normocitica
globuli bianchi 7500 con 2200 eosinofili
piastrine: 460000 /mm³

LDH: 1032 U/L

b2 microglobulina 8 mg /L

Assetto marziale: ferritina alta, transferrina bassa, sideremia bassa.

Sierologia per le infezioni virali

(EBV, CMV, HIV, rosolia, adenovirus, Toxoplasmosi):
tutto negativo per infezioni acute (no IgM)

TC del torace e del collo

linfadenomegalia in tutte le stazioni sopradiaframmatiche del soma con interessamento bulky del mediastino.

sospetto diagnostico...

LINFOMA

È la Verità !!!!

art 1 : L 'ultimo medico è sempre il più bravo
art 2: Il medico più bravo è quello che sbaglia meno

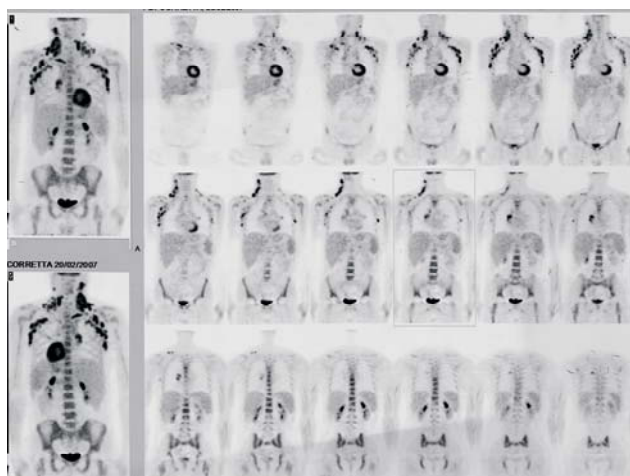
biopsia escissionale linfonodale

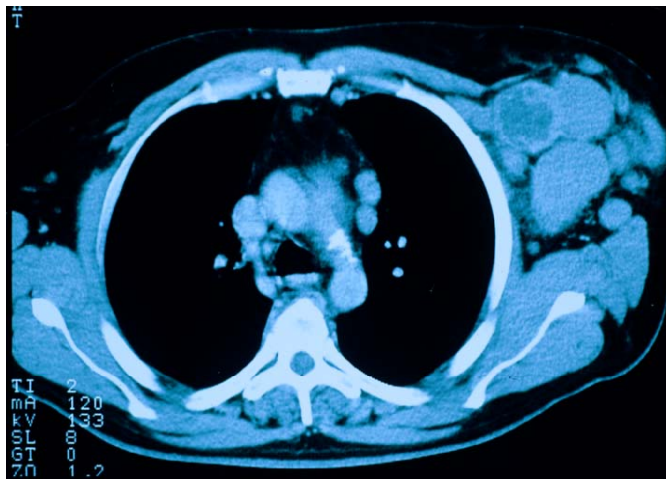linfoma di Hodgkin
variante sclerosi nodulare

PET-TC
interessamento della metà sovradiaframmatica
del corpo

BIOPSIA OSTEOMIDOLLARE
midollo non interessato

stadio II B secondo Ann harbor





STADIAZIONE DEI LINFOMI

Classificazione di COTSWOLDS,1990 (ANN ARBOR modificata)

Stadio I	Interessamento di una singola regione linfonodale superficiale (I) o di un singolo organo extralinfatico (IE)
Stadio II	Interessamento di due o più regioni linfonodali poste tutte o sopra o sotto il diaframma (II2,3,etc.); eventuale estensione ad un organo extralinfatico contiguo (IIE)
Stadio III	Interessamento di regioni linfonodali poste sia sopra che sotto il diaframma; eventuale estensione ad un organo extralinfatico contiguo (IIIE)
III1	Interessamento di regioni linfonodali dell'ilo epatico, splenico o tripode celiaco
III2	Interessamento di regioni linfonodali a livello mesenterico, iliaco e para-aortico
Stadio IV	Interessamento diffuso di uno o più organi extralinfatici, con o senza interessamento linfonodale

LINFOMA DI HODGKIN

VARIETA' CLINICHE**SINTOMI A**

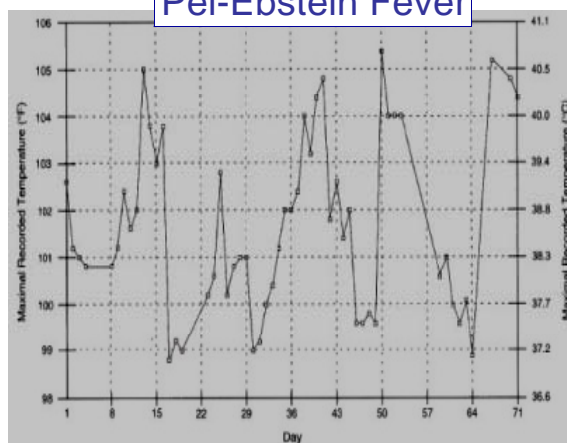
- Nessuna sintomatologia

SINTOMI B

Uno o più dei seguenti sintomi:

- febbre ($> 38^{\circ}\text{C}$)
- calo ponderale ($>10\%$ in 6 mesi)
- sudorazioni profuse (notturne)

Pel-Ebstein Fever





comincia la partita a scacchi di
Aniello controllo la morte

**Polichemioterapia
Schema ABVD:**

Adriamicina, Bleomicina, Vinblastina, Dacarbazina

per 4 cicli più 2 di consolidamento.



Aniello ha vinto la sua partita!!!

Fine

"Caro Diario 2"

