



*Dipartimento di Scienze
Cardioraciche e Respiratorie
S.U.N*



**Malattie dell'apparato
cardiovascolare**

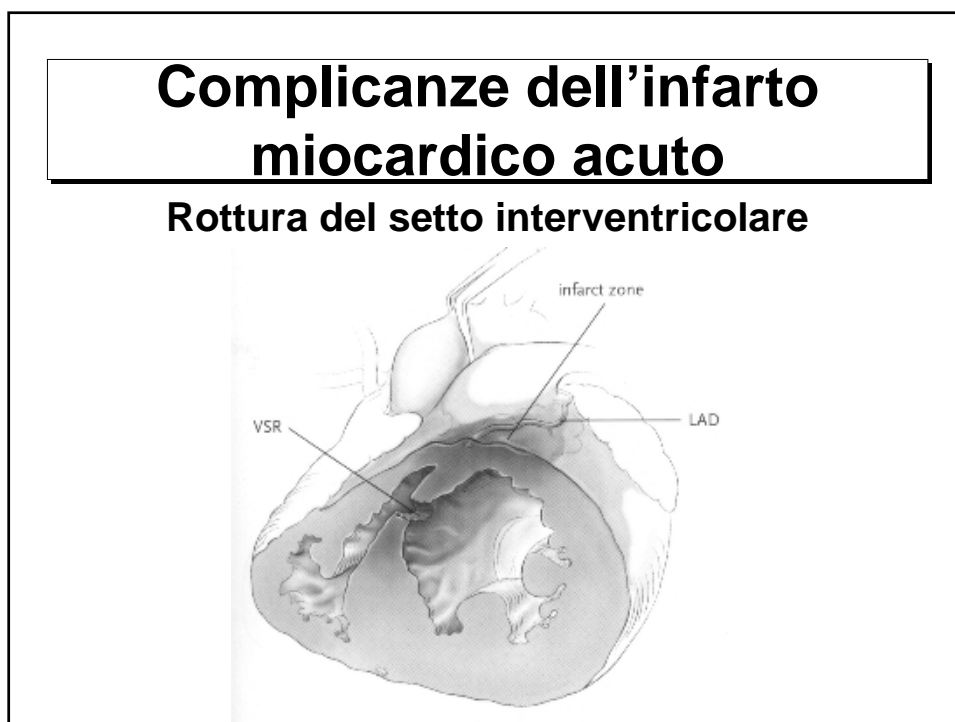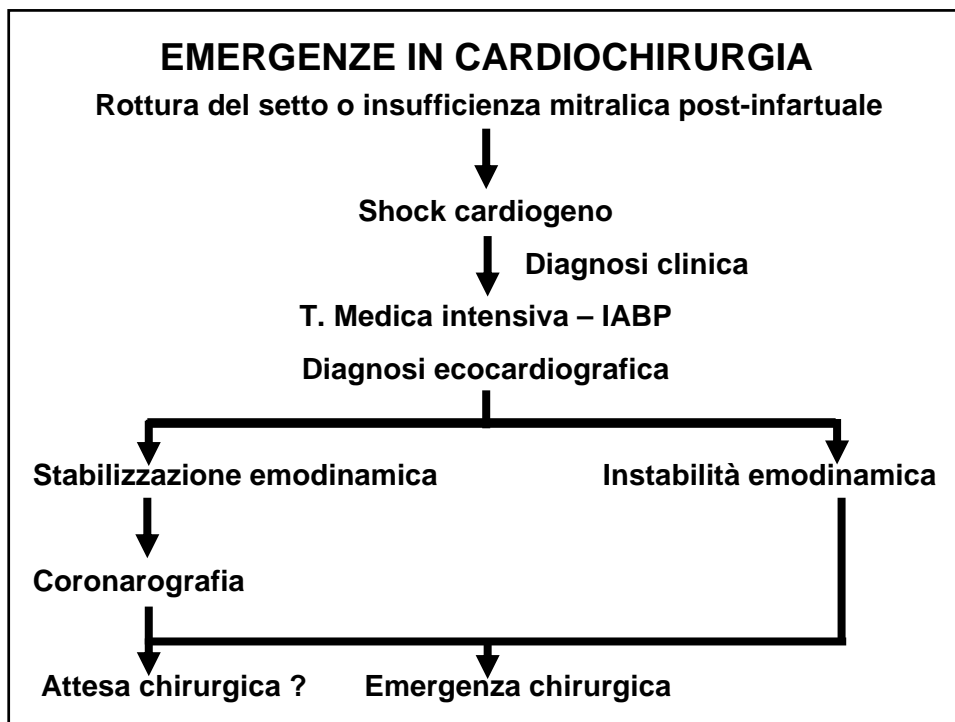
Prof. Gianantonio Nappi

***Complicanze Meccaniche
Post-Infartuali***

EMERGENZE IN CARDIOCHIRURGIA

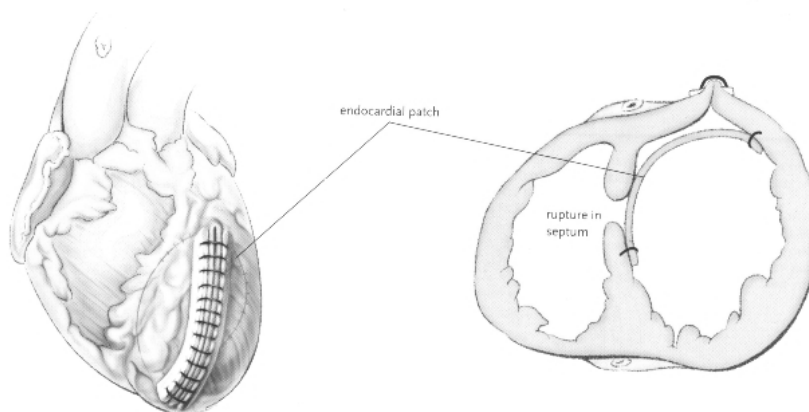
Complicanze meccaniche acute post-infartuali

- **Insufficienza mitralica acuta**
- **Rottura del setto interventricolare**
- **Rottura della parete libera del ventricolo sinistro**



Complicanze dell'infarto miocardico acuto

Rottura del setto interventricolare



Complicanze dell'infarto miocardico acuto

Rottura del setto interventricolare

- Nel 60% dei casi si localizza nel setto antero-apicale dopo un infarto intramurale che colpisce il territorio dell' IVA.
- Nel 20-40% dei casi si localizza nel setto posteriore dopo un infarto intramurale infero-settale che colpisce la coronaria destra dominante o, più raramente, una arteria circonflessa dominante.

Complicanze dell'infarto miocardico acuto

Rottura del setto interventricolare

Generalmente la rottura di setto interventricolare si presenta in maschi di più di 65 anni con una malattia monovasale ed uno scarso circolo collaterale dopo 2-4 giorni dal primo infarto.

Emilio M., 46aa

Familiarità negativa per cardiopatia ischemica,
ipertensione arteriosa, dislipidemia, diabete mellito

Obesità di tipo semplice

Non fumatore

In trattamento farmacologico antiipertensivo con
betabloccante e calciantagonista

Rene policistico bilaterale

Nega sintomatologia degna di nota sino all'esordio

Dolore tipico a riposo dopo un colpo di tosse

A due ore di distanza dall'esordio ecg pre-ospedaliero con evidenza di IMA in sede inferiore

Arrivo in UTIC collocata in Ospedale senza emodinamica : all'auscultazione cardiaca soffio olosistolico III-IV spazio intercostale sn sulla parasternale diffuso trasversalmente verso dx a "sbarra"

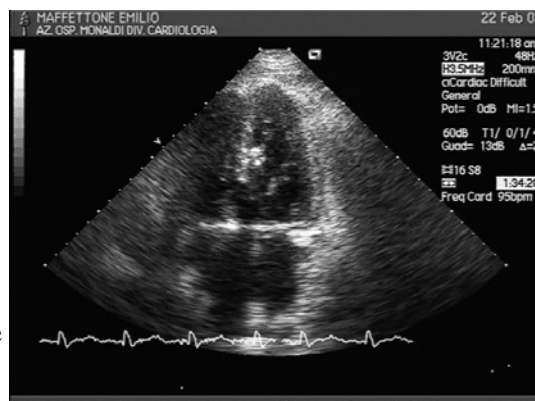
Trasferito e trasportato direttamente nell'UTIC dell'AO Monaldi (<24h dall'esordio)

<24 h dall'esordio:

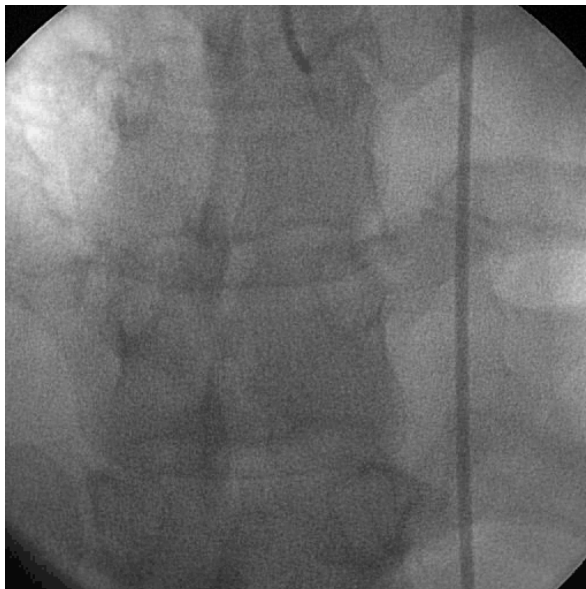
- Rottura del SIV in sede basale posteriore
- Acinesia del sgt basale della parete inferiore
- PAP sistolica normale

>48 h dall'esordio:

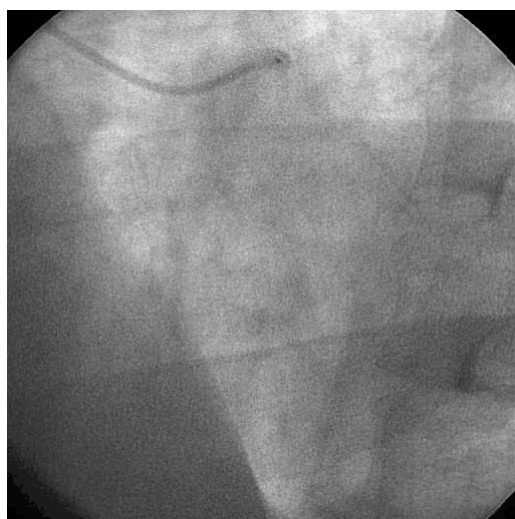
- ↑ creatinemia
- Sospetta ipocinesia della parete libera del Vdx



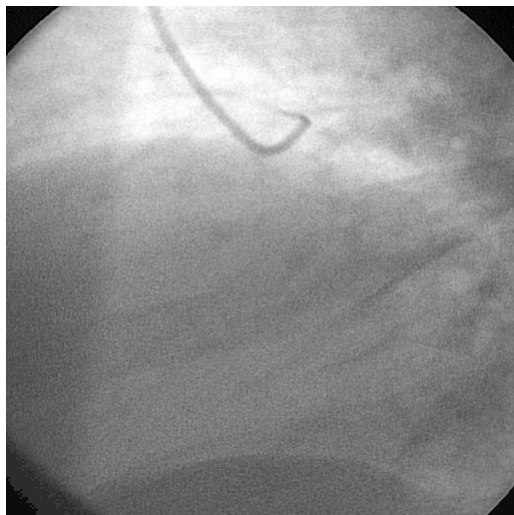
CORONAROGRAFIA



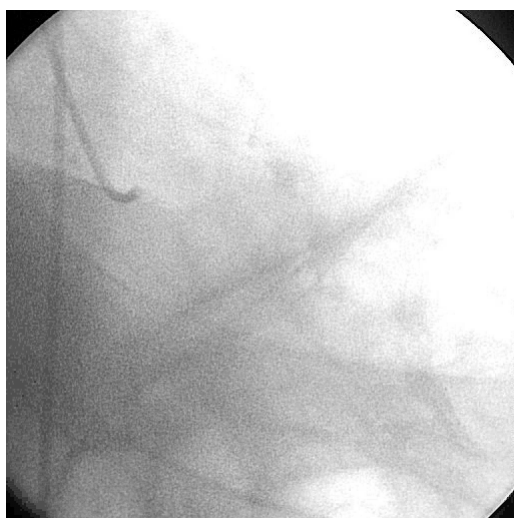Coronarografia 1



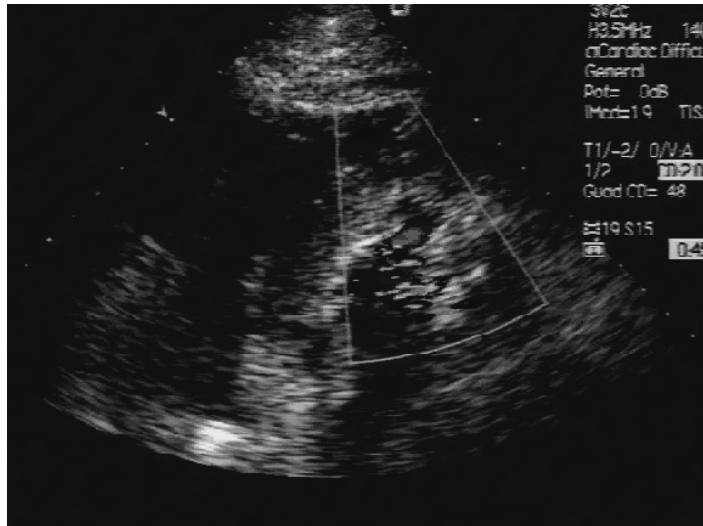
Coronarografia 2



Coronarografia 3



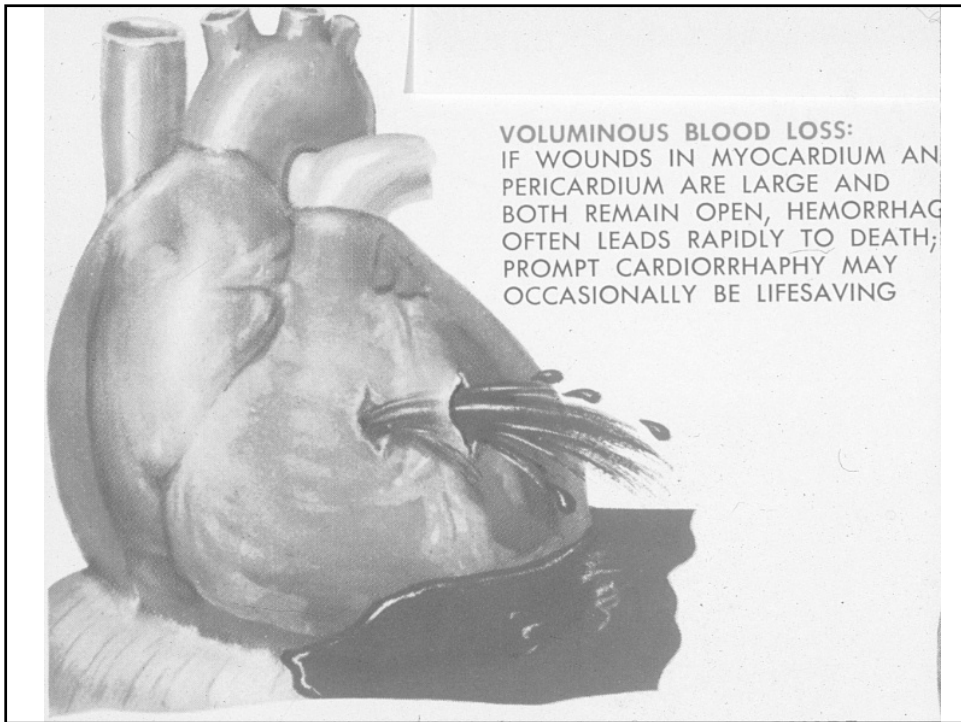
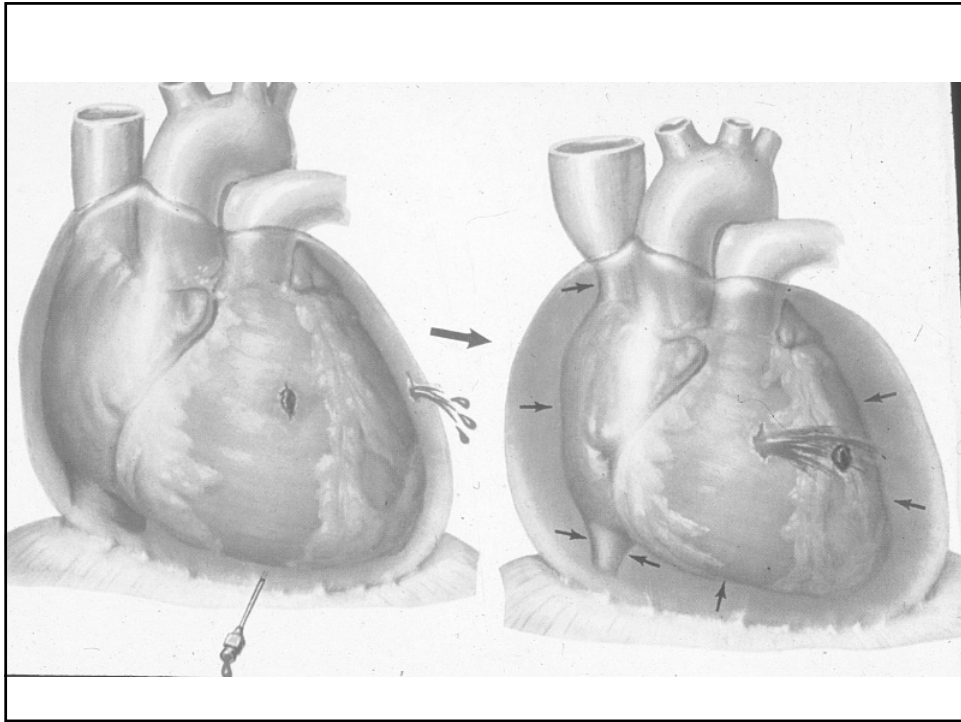
ECOCARDIOGRAMMA POST-OPERATORIO



Complicanze dell'infarto miocardico acuto

Rottura di cuore

- **Evenienza catastrofica, quasi sempre mortale che si verifica generalmente nella prima settimana dall'infarto acuto.**
- **Interessa più frequentemente la parete anteriore e laterale del Vs.**
- **In genere è dovuta all'occlusione di un solo vaso coronarico, senza circolo collaterale.**



VOLUMINOUS BLOOD LOSS:
IF WOUNDS IN MYOCARDIUM AND
PERICARDIUM ARE LARGE AND
BOTH REMAIN OPEN, HEMORRHAGE
OFTEN LEADS RAPIDLY TO DEATH;
PROMPT CARDIORRHAPHY MAY
OCCASIONALLY BE LIFESAVING

Complicanze dell'infarto miocardico acuto

Rottura di cuore

L'unica possibilità terapeutica è rappresentata dall'intervento chirurgico in emergenza teso alla riparazione della breccia.

