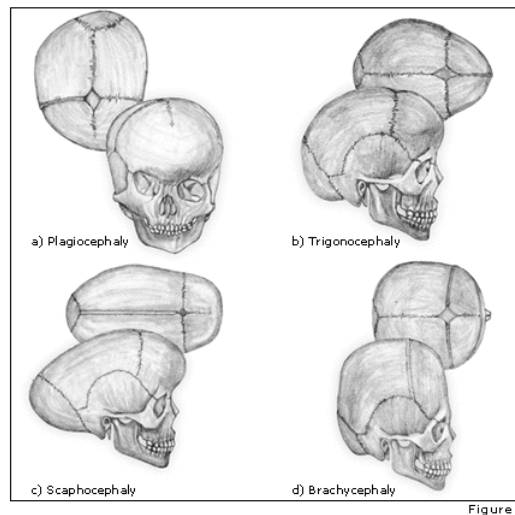


Craniostenosi



Definizione

- ✚ Chiusura prematura idiopatica delle suture del cranio (Craniostenosi primaria)
- ✚ Chiusura delle suture dovuta a disordini concomitanti (Craniostenosi secondaria)

Craniostenosi

La chiusura prematura delle suture determina tipiche alterazioni della forma del cranio che possono associarsi a dismorfismi facciali

Craniostenosi

| SUTURA | DEFORMITA' |
|--------------------------------------|-------------------------------------|
| Sagittale _____→ | scafocefalia |
| Coronale unilaterale _____→ | plagiocefalia frontale |
| Coronale bilaterale _____→ | turri-brachiocefalia |
| Metopica _____→ | trigonocefalia |
| Lambdaidea unilaterale _____→ | plagiocefalia posteriore |
| Lambdaidea bilaterale _____→ | brachiocefalia |

Tipi di Craniostenosi

- ✚ Primaria
- ✚ Secondaria
- ✚ Semplice: una sutura interessata
- ✚ Composta: più suture interessate
- ✚ Sindromica: una delle >100 sindromi
- ✚ Non sindromica: può essere familiare

Craniostenosi

Epidemiologia:

- ✓ Negli USA: prevalenza 10-16/10.000 nati vivi
- ✓ In Gran Bretagna: prevalenza 4/10.000 nati vivi
- ✓ In alcuni casi vi è familiarità, con trasmissione genetica autosomica dominante

Craniostenosi

Etiopatogenesi:

- ✓ complessa ed in gran parte sconosciuta
- ✓ correlata a cause meccaniche e non meccaniche

Craniostenosi secondaria

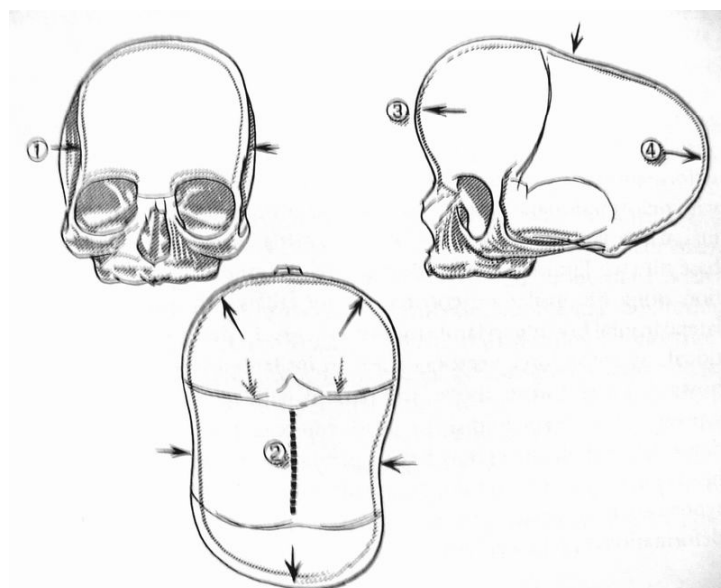
Cause più comuni:

- ✓ Metaboliche
- ✓ Ematologiche
- ✓ teratogene
- ✓ Mucopolisaccaridosi e mucolipidosi
- ✓ Strutturali (microcefalia, encefalocele, oloprosencefalia)

Sinostosi sagittale

- ✓ Forma più comune di craniostenosi semplice
- ✓ Predominanza nei maschi (80%)
- ✓ Nel 10% dei casi è familiare
- ✓ Determina scafocefalia

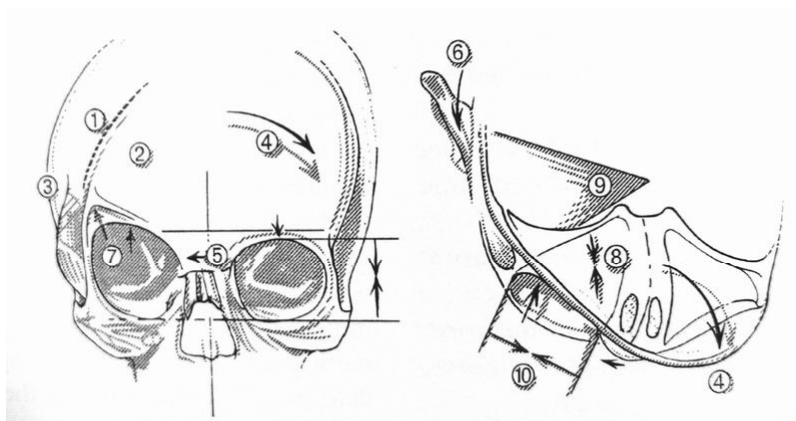
Sinostosi sagittale



Sinostosi coronale unilaterale

- ✓ Più frequente nel sesso femminile
- ✓ Spesso associata a prematura fusione delle suture sfenozigomatica, sfenofrontale, sfenoetmoidale
- ✓ Formazione di bozza fronto-parietale controlaterale
- ✓ Deformità ad arlecchino o mephistofele
- ✓ Determina plagiocefalia frontale

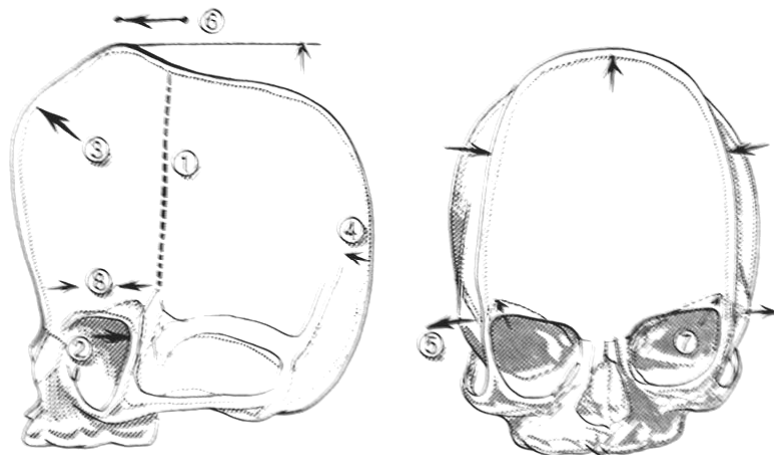
Sinostosi coronale unilaterale



Sinostosi coronale bilaterale

- ✓ Può essere isolata o sindromica
- ✓ Forma del capo tra brachiocefalia e turricefalia
- ✓ Deformità ad arlecchinobilaterale

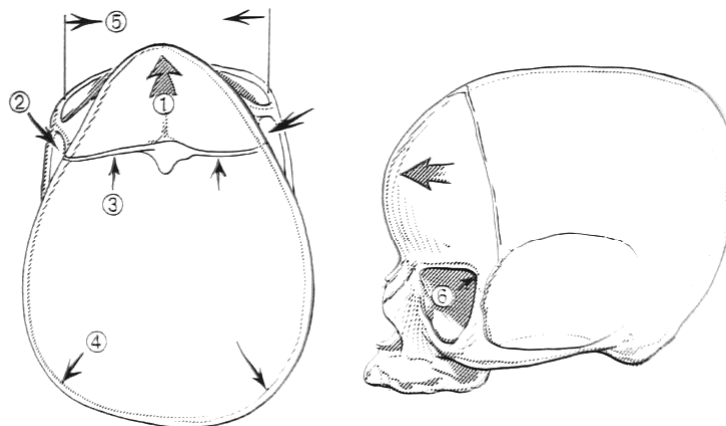
Sinostosi coronale bilaterale



Sinostosi Metopica

- ✓ Prevalenza sottostimata
- ✓ Dal 5 al 20% delle sinostosi operate
- ✓ È la forma maggiormente associata a malformazioni cerebrali (agenesia del corpo calloso, oloprosencefalia)
- ✓ Familiarità nel 2-6% dei casi
- ✓ Determina trigonocefalia

Sinostosi Metopica



Sinostosi Lambdoidea

- ✓ È causa di plagiocefalia posteriore
- ✓ D.D. con plagiocefalia posteriore da posizione

Craniostenosi

Clinica:

- ✓ Malformazioni cranio-facciali
- ✓ ICP nell'11% dei casi
- ✓ Raramente idrocefalo

Craniostenosi

Diagnosi:

- ✓ Esame clinico
- ✓ **RX**
- ✓ **TC e TC 3d**

Craniostenosi

RX:

- ✓ Dimostrazione della chiusura delle suture
- ✓ Anormalità della forma del cranio
- ✓ Sclerosi lungo i margini delle suture
- ✓ Alterazioni caratteristiche del tipo di craniostenosi esaminata
- ✓ Diastasi delle suture ed erosione sellare in caso di idrocefalo

Craniostenosi

TC e TC3D:

- ✓ Più sensibile della radiografia
- ✓ D.D. tra sinostosi lambdoidea e plagiocefalia posizionale posteriore
- ✓ Idrocefalo
- ✓ Espansione spazi subaracnoidei
- ✓ Migliore valutazione preoperatoria e confronto post-operatorio

Craniostenosi

Obiettivi del trattamento chirurgico

Funzionale:

- ✓ **Ripristino alterazioni dinamica liquorale**
- ✓ **Normale sviluppo cerebrale**
- ✓ **Risoluzione ipossia**

Estetico

Craniostenosi

Trattamento:

- ✓ Il trattamento chirurgico precoce permette uno sviluppo normale del cranio e del volto
- ✓ Il risultato estetico peggiora con l'aumentare dell'età del bambino
- ✓ I disordini oftalmologici rispondono meglio ad un trattamento chirurgico precoce

Sinostosi Sagittale

Trattamento chirurgico

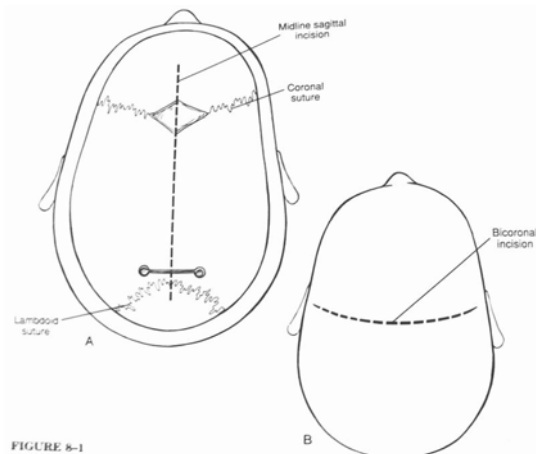
Opzioni chirurgiche:

- ✓ Craniectomia "simple strip" della sutura sagittale
- ✓ Craniectomia sagittale con craniectomie occipitali e parietali
- ✓ Rimodellamento della volta cranica

Sinostosi Sagittale

Trattamento chirurgico

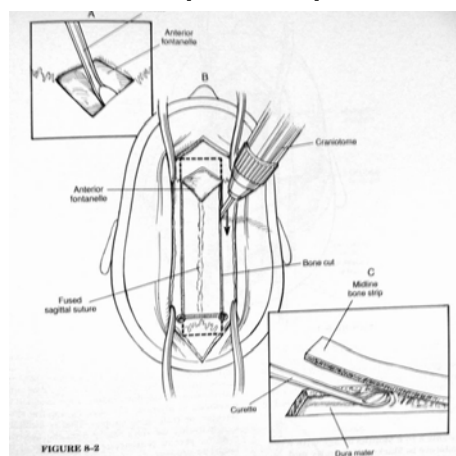
Simple strip



Sinostosi Sagittale

Trattamento chirurgico

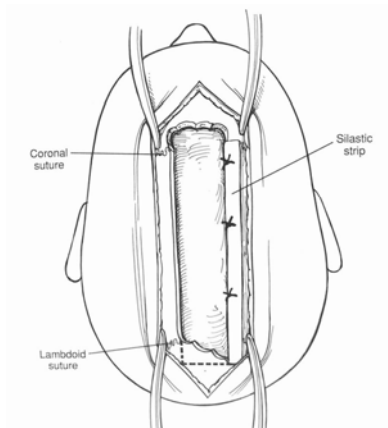
Simple strip



Sinostosi Sagittale

Trattamento chirurgico

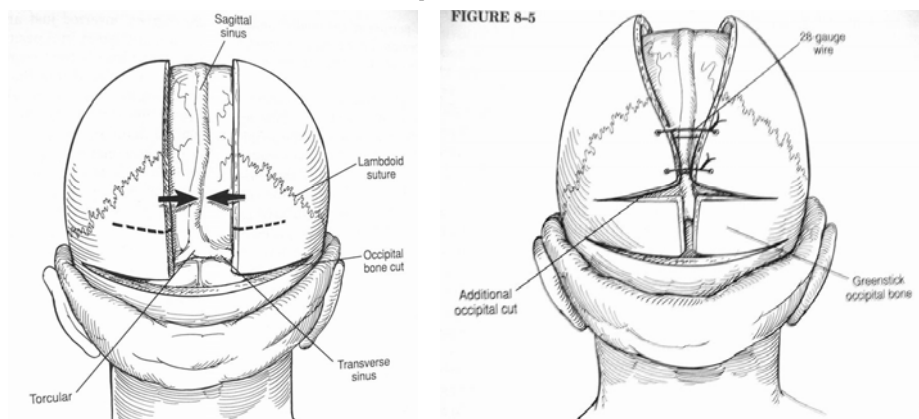
Simple strip



Sinostosi Sagittale

Trattamento chirurgico

Craniectomia sagittale con craniectomie occipitali

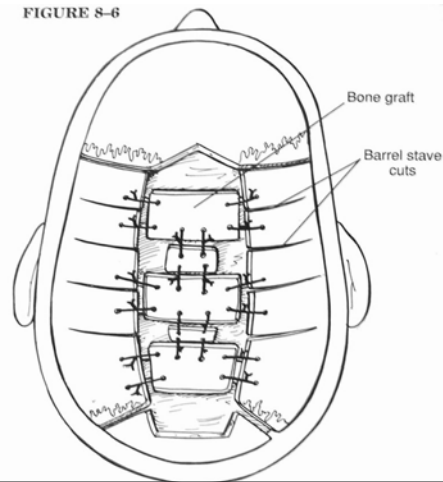


Sinostosi Sagittale

Trattamento chirurgico

Rimodellamento della volta cranica

FIGURE 8-6



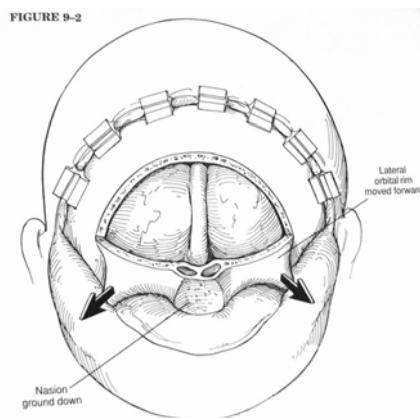
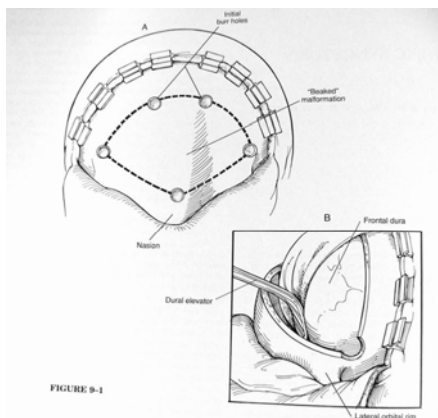
Sinostosi Metopica

Trattamento chirurgico

1. Craniotomia bifrontale ed osteotomia bilaterale della rima sopraorbitaria
2. Graft osseo di origine parietale
3. Ricostruzione osso frontale

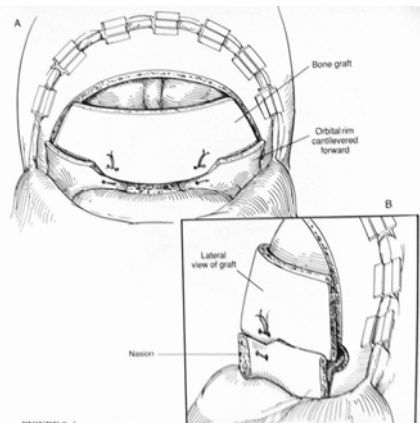
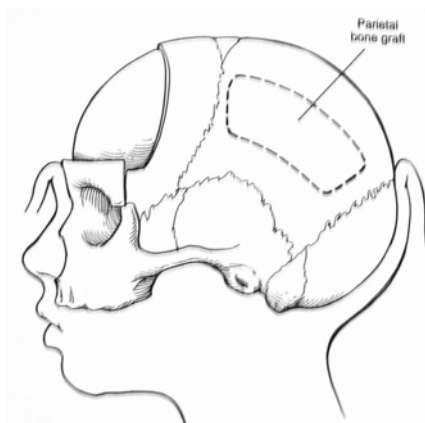
Sinostosi Metopica

Trattamento chirurgico



Sinostosi Metopica

Trattamento chirurgico



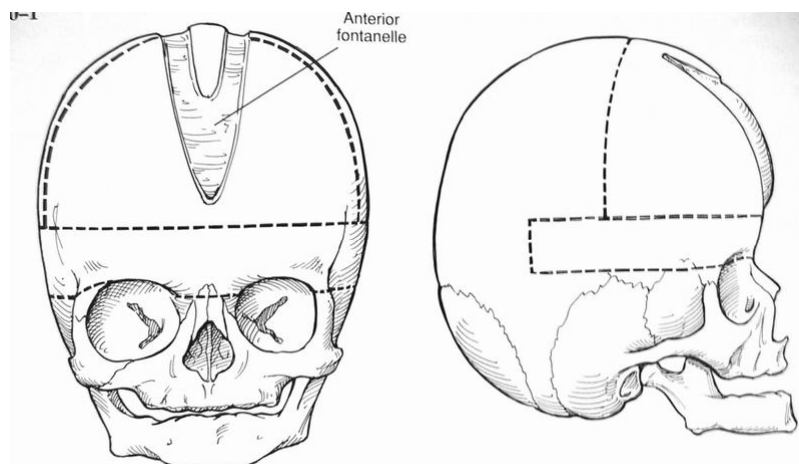
Sinostosi Coronale bilaterale

Trattamento chirurgico

1. Craniotomia bifrontale ed osteotomia bilaterale della rima sopraorbitaria
2. Traslazione in avanti della rima orbitaria
3. Rimodellamento del lembo frontale

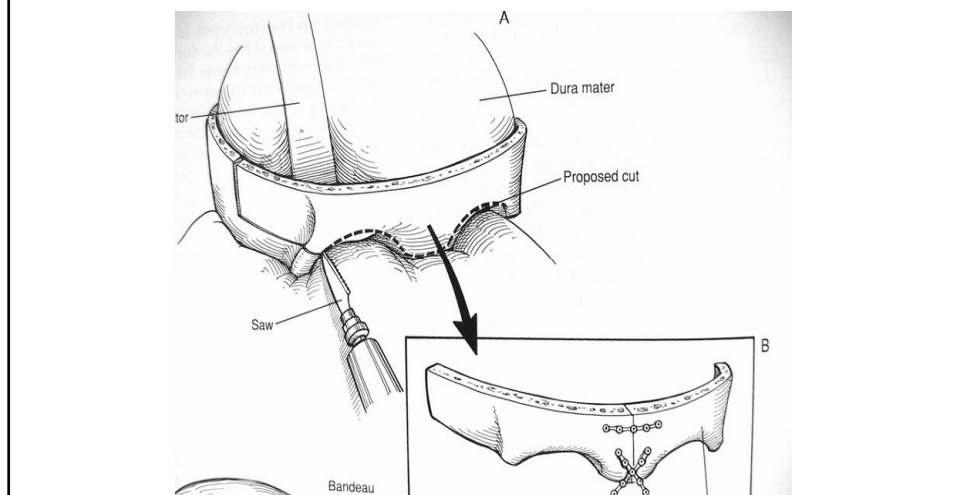
Sinostosi Coronale bilaterale

Trattamento chirurgico



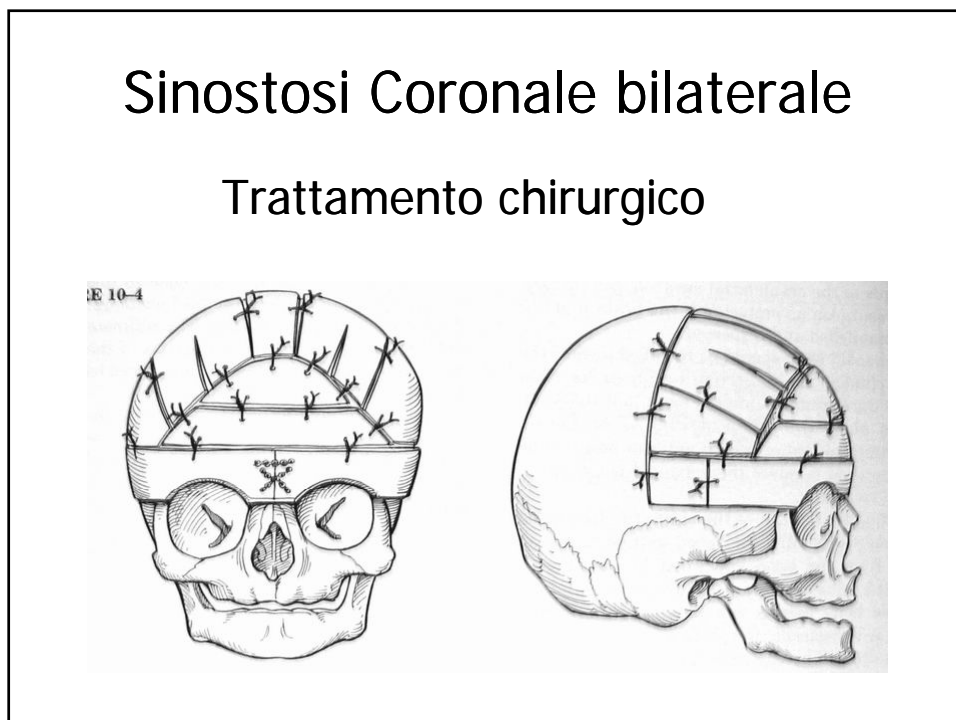
Sinostosi Coronale bilaterale

Trattamento chirurgico



Sinostosi Coronale bilaterale

Trattamento chirurgico



Sinostosi Lambdoidea

Trattamento chirurgico

(indicato solo in caso di plagiocefalia posteriore)

1. Craniotomia occipito-parietale
2. Rimodellamento e riposizionamento del flap osseo

Sinostosi multipla

Trattamento chirurgico

Ricostruzione volta cranica

