

IV GIORNATE GASTROENTEROLOGICHE DEL SANGRO

Castel di Sangro 16-20 marzo 2008

Diagnosi di linfoma del piccolo intestino con videocapsula endoscopica

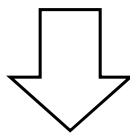
Michele Russo

*UOC di Gastroenterologia ed Endoscopia Digestiva-SUN
Responsabile prof. Gabriele Riegler*

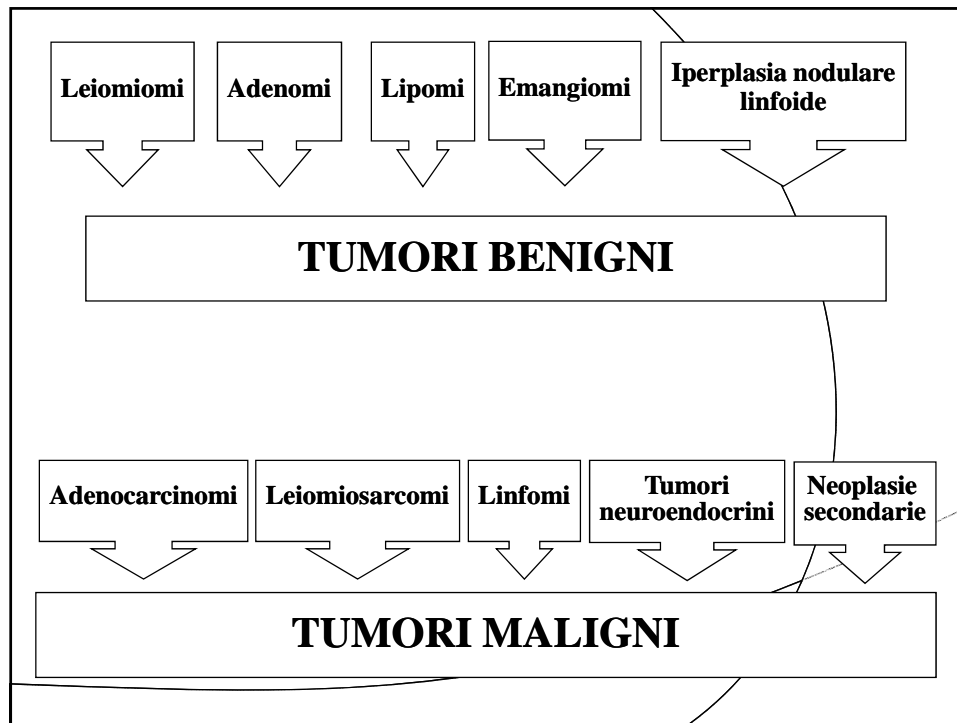


Tumori dell'intestino tenue

Sebbene l'intestino tenue mesenteriale (digiuno e ileo) costituisca circa il 75% della lunghezza totale del tratto gastrointestinale e oltre il 90% della superficie mucosa del canale alimentare abbia sede in questo segmento, le neoplasie maligne del "piccolo" intestino sono relativamente rare.



**1-2 NUOVI CASI/ANNO SU 100.000 ABITANTI
2% DEI TUMORI GASTROINTESTINALI**



LINFOMI

- **Rappresentano la seconda causa di tumori maligni del tenue (15-20%)**
- **Prevalentemente localizzati in ileo**
- **La malattia celiaca è uno dei più importanti fattori di rischio**
- **Rappresentano la più frequente forma di linfomi extralinfonodali**
- **Nella maggior parte dei casi si tratta di linfomi non-Hodgkin (LNH) a cellule B ad alto grado di malignità.**

Clinica

- Nella maggior parte dei casi rimangono asintomatici per lungo tempo.
- Quando presente, la sintomatologia è estremamente vaga e aspecifica:
 - dolore addominale postprandiale;
 - dispepsia;
 - anemia ipocromica e microcitica (stillicidio ematico cronico);
 - crisi subocclusive recidivanti;
 - calo ponderale, anoressia, astenia, febbre, diarrea (neoplasie maligne).
- Spesso una sintomatologia netta insorge solo nelle complicanze.

Complicanze

OCCLUSIONE

È la complicanza più frequente (circa 50% dei casi) e può derivare da un'intussuscezione (soprattutto lipomi), da un'ostruzione endoluminale o da una compressione *ab estrinseco*.

ENTERORRAGIA

- Abbastanza comune (circa 25% dei casi).
- Complicanza frequente negli emangiomi e nei leiomiomi.

PERFORAZIONE

- Complicanza rara.
- Conseguente alla necrosi della massa neoplastica.
- Di solito associata ai linfomi.

Diagnosi

- **La sintomatologia vaga e aspecifica rende la diagnosi clinica molto difficile**
- **Circa il 25% dei tumori digiuno-ileali viene diagnosticato intraoperatoriamente nel corso di interventi eseguiti per una complicanza (es. occlusione) o per altre patologie e buona parte delle lesioni benigne costituisce un reperto autoptico.**
- **In linea di massima una neoplasia dell'intestino tenue deve essere sospettata in pazienti con dolore addominale postprandiale, anemia sideropenica, melena, alvo irregolare con crisi subocclusive, dopo aver accuratamente escluso la presenza di lesioni a carico dello stomaco e del colon.**

ECOGRAFIA DELL'ADDOME e TC

Poco utili nella valutazione delle lesioni di piccole dimensioni, sono invece di primaria importanza per la stadiazione delle neoformazioni maligne.

ENTEROSCOPIA

Lo studio endoscopico del tenue (mediante sonda o videocapsula) permette una valutazione diretta della superficie mucosa e in alcuni casi offre la possibilità di eseguire prelievi biotipici. Tuttavia si tratta di una indagine eseguita solo in centri specializzati.

CLISMA DEL TENUE

Rappresenta l'indagine più affidabile (sensibilità 90%). L'irregolarità del profilo mucoso (aspetto mammellonato) e la rigidità parietale sono reperti altamente indicativi di malignità della lesione.

ARTERIOGRAFIA SELETTIVA

Di grande utilità nella diagnosi dei sanguinamenti di grossa entità nei casi in cui la valutazione endoscopica non permette di identificarne l'origine. In elezione il suo impiego è limitato allo studio della vascolarizzazione di una neoformazione. Per indicazioni analoghe può essere utilizzata la scintigrafia con emazie o globuli bianchi marcati.

RX DIRETTA ADDOME

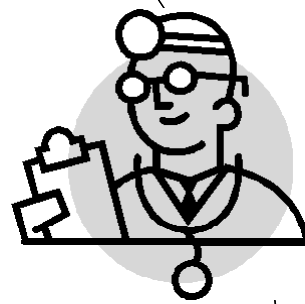Rappresenta l'indagine di primo livello di presenza di complicanze (occlusione o perforazione) ma la sua accuratezza per le lesioni non complicate è estremamente bassa.

la videocapsula nella diagnostica dei tumori del piccolo intestino

- I tumori dell'intestino tenue, evidenziati con enteroscopia videocapsulare, sono descritti principalmente come polipi (o masse) e stenosi
- Studi comparativi hanno mostrato la capacità della VCE di identificare circa il doppio delle lesioni rispetto alla push and pull enteroscopy ed anche lo studio radiologico del tenue a doppio contrasto ha mostrato una resa diagnostica minore.*

** Urbain D, de Looze D, Demedts I, Louis E, Dewit O, Macken E, van Gossum A. Video capsule endoscopy in small-bowel malignancy: a multi center Belgian study. Endoscopy 2006; 38: 408-11.*


CASO CLINICO



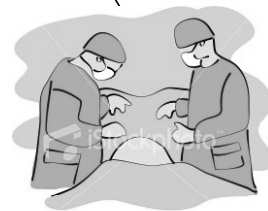- ✓ **Maschio, 69 anni**
- ✓ **Gastroreseccato per UG**
- ✓ **Perdita di peso (10 kg circa in 1 mese)**
- ✓ **Episodi di ematochezia**
- ✓ **Anemia ipocromica iposideremica**



- ✓ **EGDS: stomite erosiva**
- ✓ **Pancolonscopia: nella norma**
- ✓ **Clisma del tenue: nella norma**



✓ **La successiva enteroscopia push rivelò una lesione duodenale stenosante.**



✓ **L'indagine istologica diagnosticò un LINFOMA HIGH GRADE A CELLULE B**

✓ **Il paziente fu inviato ad un centro di chirurgia specializzato che confermo' tale diagnosi su pezzo operatorio**



Conclusioni

La metodica endoscopica endocapsulare si è dimostrata piu' sensibile di altre metodiche radiologiche (clisma a d.c.) nella diagnosi di tumore del piccolo intestino

L'utilizzo della VCE nell'iter diagnostico ha permesso:

- **di modificare le decisioni cliniche a breve termine;**
- **di ridurre la necessità di ulteriori accertamenti;**



Miglioramento dell'outcome clinico