

I tumori del cuore

- > I tumori del cuore rappresentano un'evenienza rara all'interno della vasta problematica dell'oncologia
- > L'incidenza rispetto a tutti i tumori primitivi è dello 0.17% - 0.19%
- > Dal punto di vista chirurgico la frequenza dei tumori cardiaci è di 1:500 interventi di cardiocirurgia
- > Nonostante la bassa incidenza assoluta delle neoplasie del cuore, l'interesse per tali patologie ne ha evidenziato una molteplicità di quadri morfologici e clinici

I tumori del cuore

- > Primitivi
 - benigni
 - maligni
- > Secondari

I tumori **primitivi** rappresentano l'80% - 90% di tutti i tumori cardiaci

- 75% benigni (50% mixomi)
- 25% maligni (75% sarcomi)

I tumori **secondari** rappresentano il 10% - 20% dei tumori cardiaci

Classificazione morfologica

Tumori del miocardio

Benigni: Fibroma
Lipoma
Emangioma
Linfangioma
Leiomioma
Neurinoma o neurofibroma
Teratoma
Cisti broncogene

Maligni: Rabdomiosarcoma
Osteosarcoma
Condrosarcoma
Sinovialsarcoma
Liposarcoma
Leiomiosarcoma
Shawnomma maligno
Teratoma immaturo
Sarcomi angioplastici
Sarcomi fibroblastici

Classificazione morfologica

Tumori del tessuto di conduzione

Benigni: Rabdomioma
Tumore del nodo a.v.
Mioblastoma a cellule granulose
Ipertrofia lipomatosa del setto i.a.

Classificazione morfologica

Tumori dell'endocardio

Mixoma
Benigni: Tumori papillari endocardici
Cisti ematiche valvolari

Classificazione morfologica

Tumori del pericardio

Cisti pericardiche
Teratoma
Cisti broncogene
Fibroma epicardico
Benigni: Lipoma
Emangioma
Linfangioma
Leiomioma
Neurofibroma
Feocromocitoma

Mesotelioma
Sarcoma fibroblastici
Sarcomi angioblastici
Maligni: Liposarcoma
Linfoma
Timoma
Schwannoma maligno
Teratoma immaturo

Classificazione chirurgica

Tumori primitivi benigni:

- Mixoma
- Lipoma
- Ipertrofia lipomatosa del setto i.a.
- Fibroelastoma delle val. cardiache
- Rabdomioma
- Fibroma
- Mesotelioma del nodo a-v
- Feocromocitoma
- Emangioma
- Teratoma

Tumori primitivi maligni:

- Angiosarcoma
- Istiocitoma fibroso maligno
- Rabdomiosarcoma
- Linfomi
- Altri sarcomi e tumori di origine mesenchimale

Tumori metastatici secondari

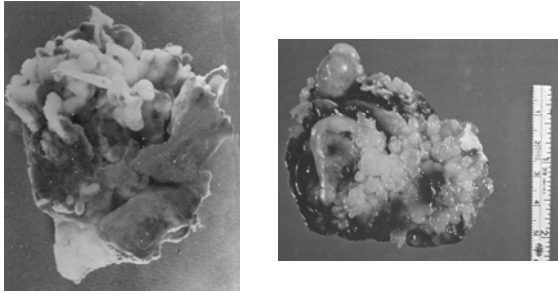
Estensione atriale destra di tumori sottodiaframmatici

I tumori primitivi benigni

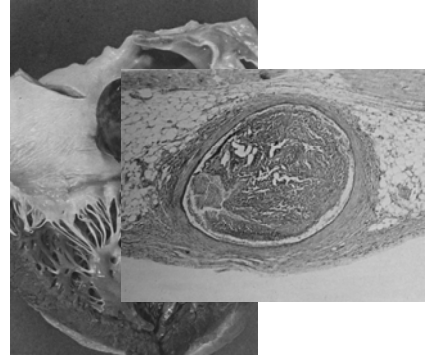
Il mixoma

- Il piu' frequente dei tumori cardiaci primitivi nell'età adulta
- Un'incidenza variabile dal 60% al 88% dei tumori cardiaci diagnosticati
- Nell'età pediatrica rappresenta circa il 10% delle neoplasie cardiache
- Alcuni studi hanno evidenziato una componente familiare (17q24)

Aspetti macroscopici




Aspetti macroscopici

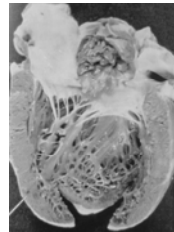


Aspetti macroscopici

II



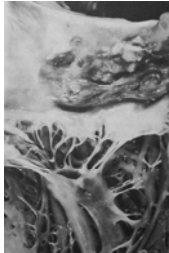Localizzazioni



- >Predominante è la localizzazione nell'atrio sinistro, 66%-89% dei casi in base alle varie casistiche
- >nell'atrio destro risulta variabile dal 17% al 26%
- >rara la localizzazione ventricolare che oscilla dal 4% al 7%

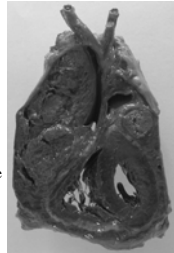


Localizzazioni

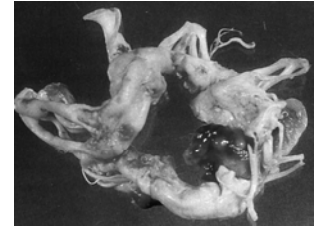
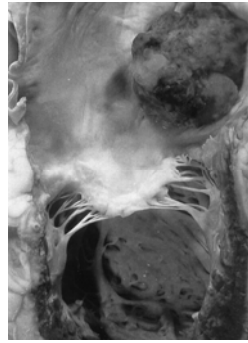


> In rari casi la neoplasia puo' originare da uno dei lembi mitralici

> Il tumore puo' risultare anche multiplo essendo alloggiato in piu' camere cardiache contemporaneamente, piu' frequente è la localizzazione biatriale (0.8%-2.5%)



Localizzazioni

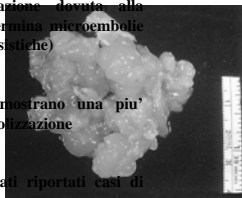


Rischio embolico

> La continua sollecitazione dovuta alla meccanica cardiaca determina microembolie (35%-45% nelle varie casistiche)

> I mixomi recidivi dimostrano una piu' elevata incidenza di embolizzazione

> In letteratura sono stati riportati casi di macroembolizzazioni



Quadro sintomatologico

Sintomatologia extracardiaca \implies A carattere generale ed aspecifico

Sintomatologia cardiaca e vascolare \implies Variabile in base alla sede e le dimensioni del tumore

Sintomatologia extracardiaca

Mixomatosi

- astenia
- dimagrimento
- febbre
- alterazioni ematologiche di tipo flogistico
- anemia

Sintomatologia cardiaca

Mixoma atriale sinistro

Quadro clinico come da stenosi mitralica

- Tosse
 - Dispnea
 - Edema polmonare acuto
 - Lipotimie
 - Sincope
 - Vertigini
 - Alterazioni del ritmo
 - Embolismo
- Quando la neoplasia ostruisce lo sbocco di una o più vene polmonari
- Compressione sulla radice aortica oppure da riduzione nel riempimento atriale e quindi ventricolare

Sintomatologia cardiaca

Mixoma atriale destro

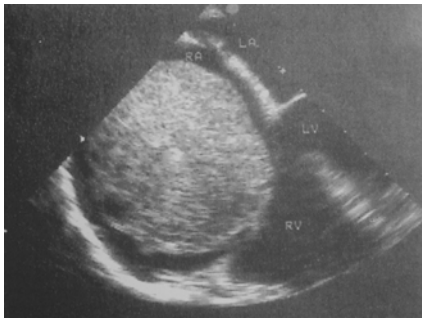Quadro clinico come da stenosi tricuspide (rara l'insufficienza)

- Dispnea ingravescente
- Edemi declivi
- Epatomegalia
- Sindrome della vena cava superiore
- Sindrome di Budd-Chiari

Diagnosi

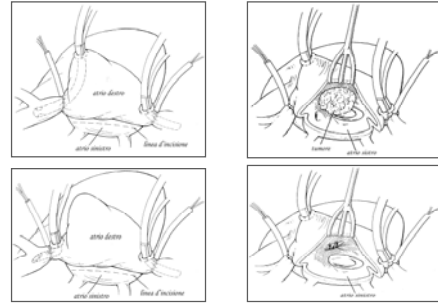
- ECG
 - Rx Torace
 - Cateterismo cardiaco
 - **Ecocardiografia**
 - Angio-TAC
 - Risonanza magnetica
- Non suggeriscono un sospetto diagnostico preciso
- Elevato rischio di embolizzazione
- Nelle forme maligne al fine di valutare i rapporti con le strutture circostanti

Diagnosi



Terapia

La resezione chirurgica è l'unica opzione terapeutica efficace



I tumori primitivi maligni

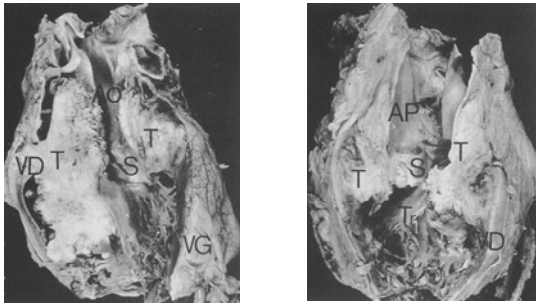
Il 25% dei tumori primitivi cardiaci sono rappresentati da neoplasie maligne e costituiti prevalentemente da:

- angiosarcomi (31%)
- rabdomiosarcomi (21%)
- mesoteliomi (15%)
- fibrosarcomi (11%)

Localizzazioni

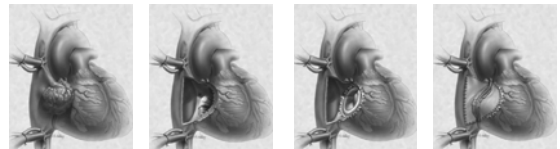
- > Si localizzano prevalentemente nell'atrio destro (80%)
- > Si estendono ed infiltrano le strutture adiacenti
 - vene cave
 - valvola tricuspide
 - parete libera del ventricolo destro
 - setto interventricolare
 - coronaria destra

Localizzazioni

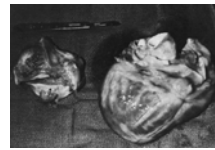

Terapia

La resezione chirurgica associata a chemioterapia



L'autotrapianto



I tumori secondari

- > Costituiscono il 10%-20% dei tumori cardiaci
- > Presentano un'incidenza superiore ai tumori maligni primitivi di 20-40 volte in base alle varie casistiche
- > Le neoplasie che piu' comunemente metastatizzano al cuore sono:
 - leucemia
 - linfoma
 - ca polmonare
 - ca prostatico
 - ca renale
 - ca gastrico
 - ca mammario
 - ca colon
 - melanoma
 - ca esofageo

I tumori secondari

La via di metastatizzazione

Prevelentemente ematogena, si associa quella linfatica per i linfomi, e rara è quella per contiguità, prevalente nel cancro del polmone o nelle neoplasie maligne di origine timica

Quadro clinico

- Versamento pericardico
- Tamponamento cardiaco

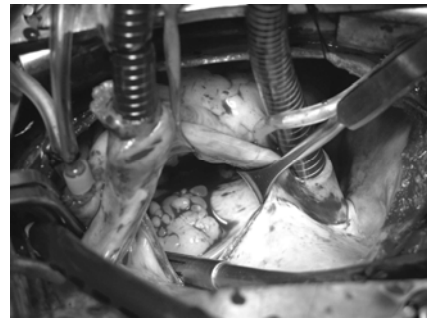
Estensione atriale destra di tumori sottodiaframmatici

➤ Neoplasie addominali o pelviche possono raggiungere, attraverso la vena cava inferiore, l'atrio destro

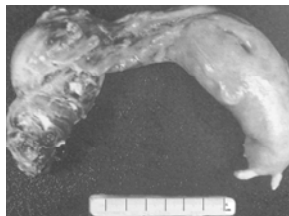
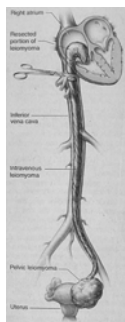
➤ I tumori sottodiaframmatici che presentano questo tipo di metastatizzazione sono rappresentati prevalentemente da:

- ca renale
- ca epatico
- ca uterino
- ca surrenalico

Estensione atriale destra di tumori sottodiaframmatici



Estensione atriale destra di tumori sottodiaframmatici



La nostra casistica: 25 anni esperienza

Localizzazione

- | | |
|------------------|-------------------|
| ➤ Atrio sinistro | 101 casi (79.53%) |
| ➤ Atrio destro | 24 casi (18.9%) |
| ➤ Biatriale | 2 casi (1.57%) |

La nostra casistica: 25 anni esperienza

Follow-up

Per quanto riguarda i pazienti sottoposti ad exeresi di mixoma atriale, al follow-up non si sono verificati casi di recidiva neoplastica, a conferma della prognosi benigna di tali neoplasie e della validità della terapia chirurgica

Conclusioni

- I tumori del cuore nella loro espressione benigna sono fortunatamente i più frequenti, in quanto la loro resezione chirurgica è terapeutica in misura definitiva

- Al contrario i tumori ad espressione maligna sono a prognosi infausta perché la terapia chirurgica è solo palliativa e non sono state individuate allo stato attuale terapie farmacologiche o radianti efficaci