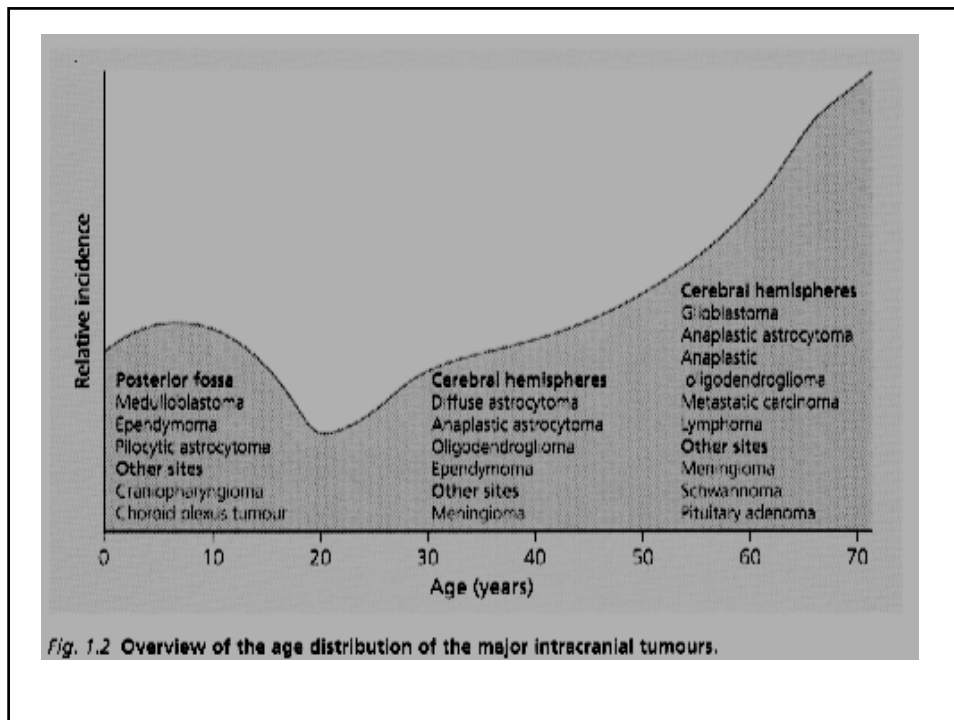


**SECONDA UNIVERSITA' DEGLI  
STUDI DI NAPOLI  
I CLINICA NEUROLOGICA  
Direttore: Prof. R. Cotrufo**

**Neuro-oncologia medica  
2008**

**Tumori intracranici ed intraspinali  
Sindromi paraneoplastiche  
Principi importanti in clinica neurologica**

- Diversi tipi di tumore (primitivi o secondari) possono svilupparsi nella cavità cranica e nel canale spinale ed alcuni sono molto più frequenti di altri
- Alcuni di questi tumori, come il craniofaringioma, il meningioma e lo schwannoma, hanno propensione a crescere in aree particolari della cavità cranica dando origine quindi ad alcune sindromi neurologiche caratteristiche
- Malattie come AIDS, neurofibromatosi, cancerosi sistemiche, predispongono allo sviluppo di tumori del SN
- La velocità di crescita e l'invasività dei tumori è variabile; alcuni come il glioblastoma sono altamente maligni, invasivi e rapidamente progressivi, altri come il meningioma sono benigni, evolvono lentamente e sono compressivi. Prognosi diverse anche in relazione all'escissione chirurgica
- Neoplasie sistemiche possono, con meccanismi poco conosciuti, avere un effetto remoto sul SN, del tutto indipendente dall'effetto compressivo, infiltrante o metastatico. Tali effetti paraneoplastici possono rappresentare la manifestazione clinica iniziale o unica della neoplasia di base



## Presentazione clinica dei Tumori del Sistema Nervoso

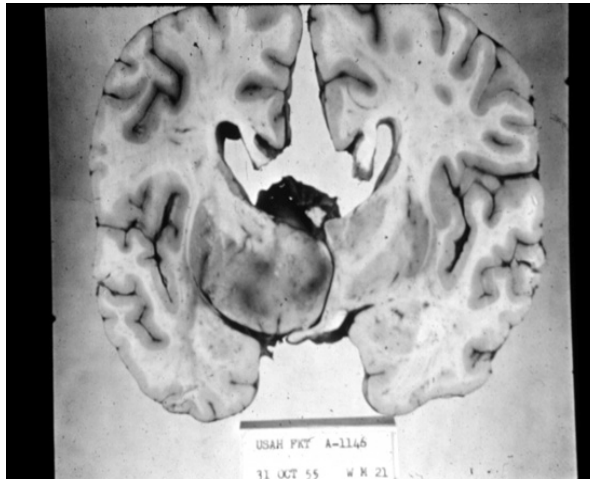
I tumori che colpiscono il cervello ed il midollo generano segni e sintomi legati a combinazioni di:

- ❖ **Focale distruzione tissutale**
- ❖ **Edema peri-tumorale**
- ❖ **Dislocazione di strutture intracraniche**
- ❖ **Ipertensione endocranica**
- ❖ **Ipereccitabilità neuronale focale**

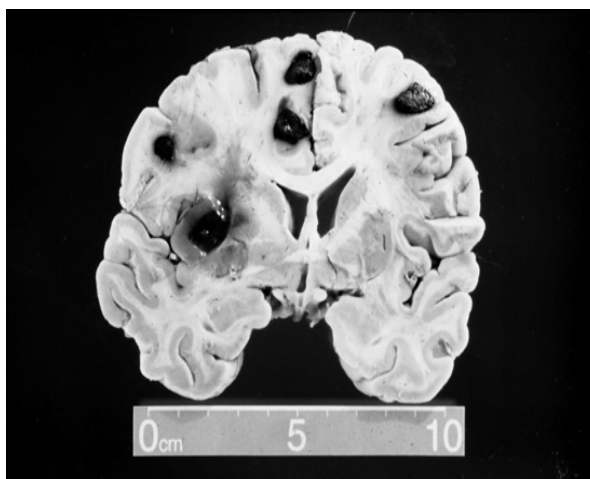
In generale, i segni e sintomi sono progressivi e la rapidità di progressione dipende dalla velocità di crescita del tumore

*Alcune volte l'esordio può essere improvviso mimando un ictus (Esordio simil-ictale)*

## Oligodendrocitoma



## Tumore metastatico



## **Segni e sintomi correlati al sito del tumore**

### **Tumori del Lobo Frontale**

- **Demenza:** alterazione della personalità, dell'attenzione
- **Parkinsonismo:** quando il tumore invade i gangli della base o quando c'è lesione della corteccia premotoria e/o delle sue connessioni con i gangli della base
- **Turbe della statica e della marcia** (astasia-abasia, aprassia)
- **Liberazione degli automatismi motori** (grasp reflex, suzione, s. di Epstein, ecc)
- **Emiparesi o emiplegia o monoparesi**
- **Afasia di Broca** nel caso di interessamento dell'emisfero specializzato nella produzione ed articolazione delle parole
- **Crisi epilettiche generalizzate o adversative**
- **Crisi jacksoniane motorie**
- **Anosmia**

## **Segni e sintomi correlati al sito del tumore**

### **Tumori del Lobo Temporale**

- **Turbe del comportamento, manifestazioni deliranti o demenziali**
- **Disturbi del campo visivo**
- **Afasia di Wernicke** se è interessato l'emisfero specializzato
- **nella comprensione del valore simbolico delle parole**
- **Epilessia:** crisi uncinata, crisi psicomotorie, stati onirici

### **Tumori del Lobo Occipitale**

- **Disturbi del campo visivo**
- **Allucinazioni visive**
- **Agnosia visiva (lesioni bilaterali)**

## **Segni e sintomi correlati al sito del tumore**

### **Tumori del Lobo Parietale**

- **Aprassia ideo-motoria, Sindrome di Gerstmann (agnosia destra-sinistra, agnosia digitale, agrafia ed acalculia) (emisfero specializzato nel linguaggio)**
- **Emisomatoagnosia o emineglect, anosognosia, aprassia unilaterale, aprassia dell'abbigliamento, aprassia costruttiva, (emisfero non specializzato nel linguaggio)**
- **Disturbi campimetrici (ciascun emisfero)**
- **Emianestesia epicritica (ciascun emisfero)**
- **Crisi sensitive, eventualmente jacksoniane (ciascun emisfero)**

## **Segni e sintomi correlati al sito del tumore**

### **Tumori del Tronco Encefalico**

- **Disfunzione di nervi cranici**
- **Paralisi dello sguardo verticale**
- **Nistagmo**
- **Atassia con mioclonie**
- **Ipostenia degli arti**
- **Idrocefalo ostruttivo per compressione dell'acquedotto di Silvio**
- **o del IV ventricolo**

### **Tumori del Cervelletto**

- **Posizione coatta del capo (atteggiamento processionale)**
- **Nistagmo**
- **Vertigini**
- **Atassia degli arti e del tronco**

**I tumori che colpiscono "aree cerebrali silenti" determinano una sintomatologia meno specifica**

## Ipertensione endocranica

Un progressivo ingrandimento della massa intracranica porterà ad un incremento della pressione intracranica.

La curva pressione-volume consente, per piccoli aumenti del volume del contenuto intracranico, attraverso l'assorbimento di liquido cerebrospinale e di sangue, di compensare l'ingrandimento della massa.

Superata la soglia di tolleranza del sistema, la pressione sale rapidamente determinando:

- ❖ Cefalea
- ❖ Nausea
- ❖ Deterioramento dello stato di coscienza
- ❖ Disturbi visivi (allargamento dello scotoma paracentrale fisiologico con o senza riduzione dell'acuità visiva)
- ❖ Decesso

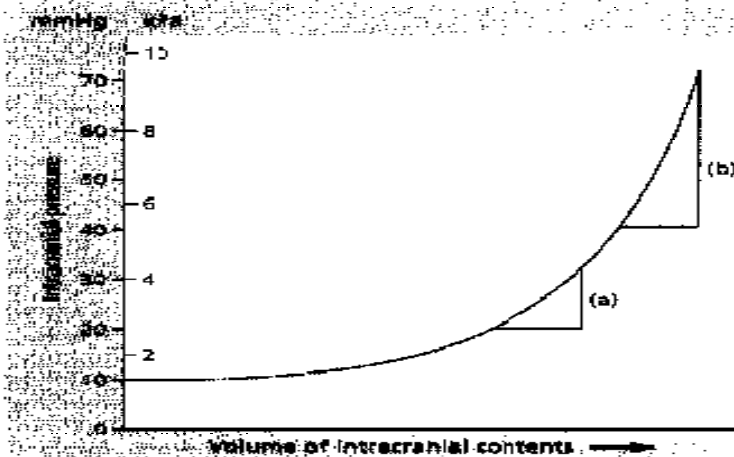
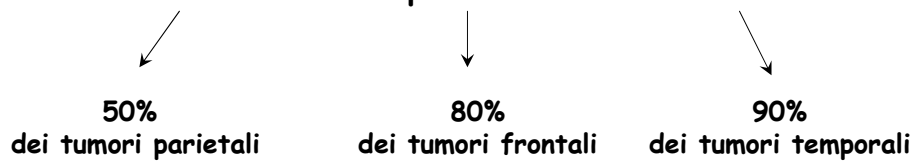


Fig. 1.4 Theoretical intracranial pressure-volume curve. This diagram illustrates how the volume of intracranial contents may increase, initially, with little change in intracranial pressure. Once a certain threshold has been reached following expulsion of blood and CSF from the intracranial compartment, the pressure rises exponentially and, as the curve steepens, a small rise in volume results in a significant increase in intracranial pressure. (a) and (b) illustrate the relationship between rise in intracranial volume and the theoretical rise in intracranial pressure at two parts of the curve (modified from Ref. 33).

## Epilessia

Un terzo dei pazienti con tumori cerebrali soffre di epilessia. Le crisi possono essere focali o generalizzate.

Nei tumori che causano epilessia, una crisi è il sintomo di presentazione



*Tumori intracranici in prima diagnosi nel periodo  
07/2001-07/2003*

### *Sintomi d'esordio e localizzazione*

Epilessia parziale →

- o Glioma temporale dx
- o Encefalopatia metastatica
- o Meningioma parietale dx

Epilessia generalizzata all'esordio →

- o Encefalopatia metastatica
- o Meningioma temporale dx

Epilessia parziale secondariamente generalizzata →

- o Glioma temporo-parietale dx
- o Glioma parieto-occipitale dx

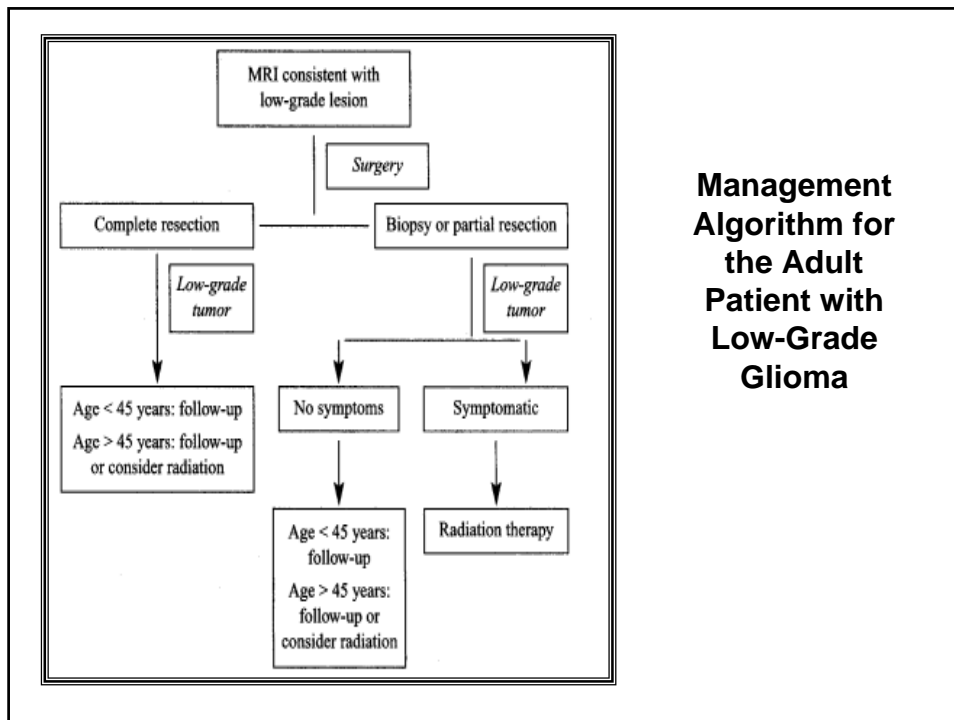
***Tumori intracranici in prima diagnosi nel periodo  
07/2001-07/2003***

***Sintomi d'esordio e localizzazione***

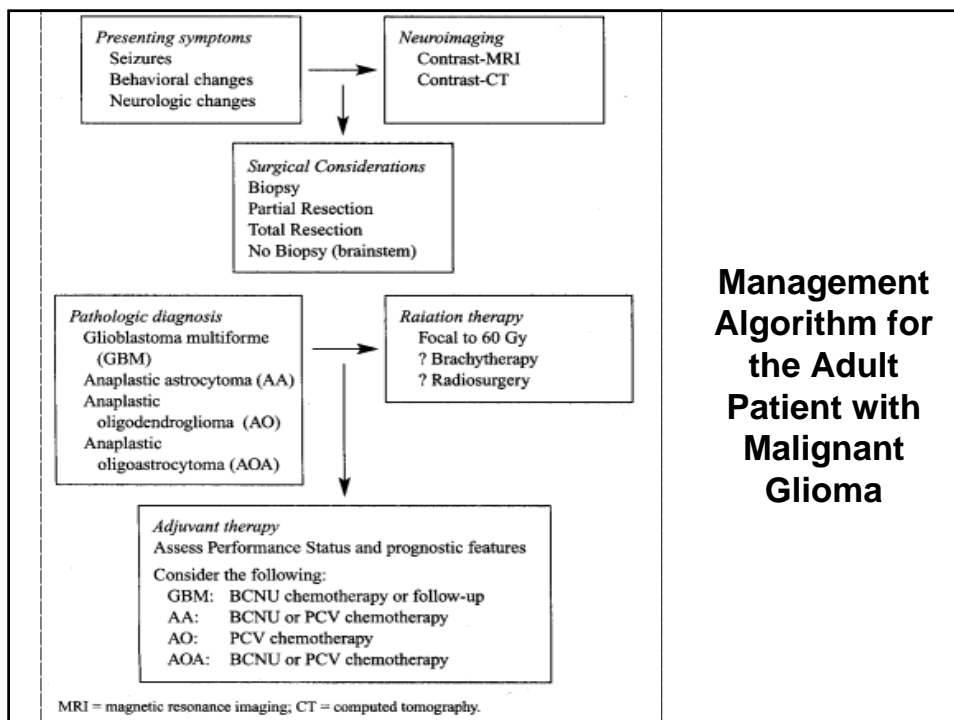
Deficit di lato	→	o Metastasi frontale sn o Meningioma fronto-temporale sn
Disturbi visivi e della motilità oculare	→	o Meningioma pterionale dx o Encefalopatia metastatica o Germinoma multifocale
Disturbi mnesici	→	Meningioma frontale dx (2 casi)
Asintomaticità	→	Encefalopatia metastatica (2 casi)
Disturbi dell'equilibrio	→	Encefalopatia metastatica

## Trattamento dei tumori cerebrali

- Terapia sintomatica
- Terapia radiante
- Chemioterapia (nitroso-uree, temozolomide)
- Terapia chirurgica



### Management Algorithm for the Adult Patient with Low-Grade Glioma



### Management Algorithm for the Adult Patient with Malignant Glioma

MRI = magnetic resonance imaging; CT = computed tomography.

### **Trattamento dell'edema e dell'ipertensione endocranica**

- Riduzione chirurgica del volume della massa
- Derivazione ventricolo-atriale o ventricolo-peritoneale
- Steroidi endovena (metilprednisolone, desametasone, betametasone, prednisone)
- Soluzioni iperosmolari (mannitolo 18%, glicerolo 5%)

### **Trattamento dell'epilessia**

Farmaci antiepilettici indicati per l'epilessia parziale con successiva generalizzazione (valproato, carbamazepina, fenitoina, levetiracetam)

### **Terapia delle metastasi cerebrali**

- Panirradiazione encefalica
- Chemioterapia sistemica
- Chirurgia palliativa per metastasi unica (?)
- **Terapia delle metastasi leptomeningee** : metotrexate intratecale

## Terapia delle compressioni maligne del midollo spinale

- Glucocorticoidi per l'edema interstiziale
- Radioterapia locale
- Chemioterapia sistemica
- Chirurgia decompressiva
- Terapia del dolore (dal paracetamolo alla morfina)

## Complicanze della terapia

- Tossicità da radiazioni (dall'edema alla necrosi attinica)
- Complicanze neurologiche della chemioterapia di tumori sistemici :  
cisplatino e taxolo, tinnito, ipoacusia e neuropatia sensitiva; fluorouracile e citarabina, atassia cerebellare; vincristina, ileo acuto e neuropatia sensitivo-motoria

**1. Sindromi neurologiche paraneoplastiche sottese da un processo immunitario ed infiammatorio**

- Sindrome miastenica di Lambert-Eaton con debolezza che si riduce con l'esercizio
- Degenerazione cerebellare paraneoplastica con atassia statica e dinamica
- Encefalite limbica con ansia, depressione, ipomnesia anterograda; inoltre agitazione, confusione, ipersonnia, allucinazioni, crisi epilettiche parziali e generalizzate
- Neuropatia sensitiva subacuta con progressiva perdita di tutte le sensibilità somatiche delle estremità degli arti, con dolore
- Opsoclonο con movimenti coniugati degli occhi, involontari, multidirezionali, scatenati o aggravati da fissazione volontaria dello sguardo. Spesso associato con mioclonie degli arti
- Degenerazione retinica con fotosensibilità, diminuzione dell'acuità visiva, difficoltà nella visione dei colori, fino allo scotoma centrale (da degenerazione dei coni); emeralopia e riduzione concentrica del campo visivo (da degenerazione dei bastoncelli)
- Sindrome dell'uomo rigido con contrattura e spasmi dolorosi dei muscoli assiali e degli arti
- Encefalomielite paraneoplastica con disturbi sensitivi, motori e talora disautonomici (atonìa intestinale, ipotensione ortostatica). La sindrome di presentazione clinica è molto variabile
- Dermatopolimiosite con edema violaceo sulla cute scoperta e debolezza dei muscoli prossimali degli arti con mialgie

**2. Sindromi neurologiche paraneoplastiche non immunomediate correlate con le complicazioni cardio-cerebro-vascolari dei cancri**

- Coagulazione intravasale disseminata
- Endocardite trombosante non batterica
- Trombosi venosa centrale

**3. Sindromi neurologiche paraneoplastiche possibili**

Ricerca del cancro quando è presente un anticorpo onconeurale, mediante PET-scan dell'intero corpo con fluoro-desossi-glucosio

## **Trattamento delle sindromi paraneoplastiche**

- **Antineoplastico** medico e chirurgico
- **Immunosoppressore** utile nella sindrome miastenica di Lambert-Eaton, nella retinopatia degenerativa, nella dermatomiosite e nella neuromiotonia
- **Sintomatico**