

REFLUSSO VESCICO-URETERALE

- **PASSAGGIO RETROGRADO DELL'URINA DALLA VASCICA NELL'URETERE**
- **PRIMITIVO : CONSEGUENTE AD UNA MALFORMAZIONE OD AD UN RITARDO DI SVILUPPO DELLA GIUNZIONE URETERO - VESCICALE**
- **SECONDARIO : PERDITA DELLA PROPRIA COMPETENZA A CAUSA DI EVENTI PATOLOGICI VESCICALI OD URETRALI**

www.sunhope.it

1

NOTE DI EMBRIOLOGIA

- MESODERMA PARETE DORSALE : CORPO DI WOLFF
- CORPO DI WOLFF: TESSUTO RENALE , GONADICO E DOTTI DI WOLFF (CLOACA)
- INGINOCCHIAMENTO DEI DOTTI DI WOLFF IN DIREZIONE DELLA CLOACA : 4 SETTIMANA GEMMA URETERALE
- 5-6 SET. DIVISIONE NEL RETTO PRIMITIVO E NEL SENO - UROGENITALE
- PROCESSO DI LOCAZIONE RENALE PER CRESCITA DELLA GEMMA URETERALE
- SEPARAZIONE DELLA GEMMA URETERALE DAI DOTTI MESONEFRICI SBocco URETERALE CALICEALE E TRIGONALE

www.sunhope.it

2

NOTIZIE STORICHE

- 1883 SIMBLINOW : DIMOSTRAZIONE SPERIMENTALE DEL R.V.U
- 1893 POZZI : RVU POST NEFRECTOMIA NELLO STAMPO URETERALE
- 1952 HUTCH : FISIOPATOLOGIA DEL R.V.U NEI PAZIENTI PARAPLEGICI
- 1959 HODSON : ASSOCIAZIONE TRA RVU , IVU E SCARRING RENALE
- 1958 POLITANO LEADBETTER : CORREZIONE CHIRURGICA

www.sunhope.it

3

R.V.U.: FISIOPATOLOGIA

- GIUNZIONE URETERO VESCICALE NORMALE : INGRESSO URETERALE OBLIQUO , RAPPORTO ALTO TRA LUNGHEZZA DEL TUNNEL SOTTOMUCOSO E DIAMETRO URETERALE
- AZIONE PASSIVA VALVOLARE : SCHIACCIAMENTO DELL'ORIFIZIO URETERALE PER AUMENTO DELLA PRESSIONE VESCICALE
- AZIONE ATTIVA : CONTRAZIONE LONGITUDINALE DI FIBRE MUSCOLARI . NECESSARIO ANCORAGGIO AL TRIGONO : DIVERTICOLO DI HUTCH

www.sunhope.it

4

R.V.U.: FISIOPATOLOGIA

- **PERISTALSI URETERALE**
- **ALTERAZIONI DELLA DINAMICA VESCICALE**
- **TUNNEL URETERALE CORTO : CONGENITO ED ACQUISITO**
- **ALTE PRESSIONI VESCICALI : OSTRUZIONE VESCICO-URETRALE , DISFUNZIONI NEURO VESCICALI**
- **ALTERAZIONI DEL PAVIMENTO DETRUSORIALE : NEUROGENICO , STRUTTURALE (DIVERTICOLO - MEGAURETERE)**
- **ALTERATA DISTENSIONE VESCICALE**

www.sunhope.it

5

R.V.U.: FISIOPATOLOGIA

- **EFFETTO DELETERIO DEL REFLUSSO DOVUTO ALL'AUMENTO DELLA PRESSIONE ED ALLA TRASMISSIONE DI URINE INFETTE**
- **REFLUSSO INTRA RENALE : ALTERAZIONE DELL'INSERZIONE OBLIQUA DEI DOTTI COLLETTORI DELLE PAPILLE RENALI**
- **TEORIA DEL "BIG BANG": PROGRESSIVO DETERIORAMENTO DEL PARENCHIMA RENALE INFETTO ANCHE DOPO LA CORREZIONE CHIRURGICA DEL REFLUSSO**

www.sunhope.it

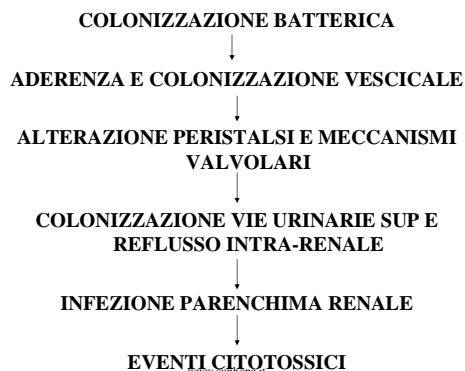
6

RVU : CLASSIFICAZIONE

- **I GRADO: RVU INCOMPLETO ,URETERE NORMALE**
- **II GRADO : RVU COMPLETO , VIE URINARIE SUP. NORMALI**
- **III GRADO : VIE URINARIE SUP. MODICAMENTE DILATATE**
- **IVGRADO : VIE URINARIE SUP. COSPICUAMENTE DILATATE**
- **V GRADO : VIE URINARIE SUP MASSIVAMENTE DILATATE**

www.sunhope.it

7



www.sunhope.it

8

EPIDEMIOLOGIA E STORIA NATURALE

- **1 % POPOLAZIONE**
- **21% PZ CON IVU**
- **14 % MASCHI CON ALTERATO SVUOTAMENTO VESCICALE**
- **27-33 % RISCHIO FAMILIARE IN GEMELLI**
- **80% DI RISOLUZIONE SPONTANEA NEL I E II GRADO, 41 % III,IV E V GRADO.**
- **30 - 65 % IPERTENSIONE RENALE ASSOCIATA CON NEFROPATIA DA REFLUSSO**
- **NEL REFLUSSO VESCICO-URETERALE SECONDARIO IL GRADO DI RISOLUZIONE E' DIPENDENTE DALLA FUNZIONE VESCICALE**

9

RVU : SINTOMATOLOGIA

- **CORRELATA ALLA IVU**
- **SCARSO ACCRESCIMENTO , ASTENIA**
- **ITTERO**
- **IRRITABILITA'**
- **DIARREA**
- **VOMITO**
- **FEBBRE**
- **D.A.**
- **ENURESI**

www.sunhope.it

10

RVU : DIAGNOSI

ECOGRAFIA

- **PRENATALE**
- **NEONATALE : SCARSA DIFFERENZIAZIONE CORTICO - MIDOLLARE**
- **NON APPROPRIATO FOLLOW UP SCARES RENALI**
- **PRIMO APPROCCIO STRUMENTALE AL PZ CON IVU**

CISTOGRAFIA MINZIONALE

- **VALUTAZIONE CAPACITA' E SVUOTAMENTO VESCICALE**
- **CLASSIFICAZIONE REFLUSSO**

www.sunhope.it

11

RVU : DIAGNOSTICA

- **UROGRAFIA**
- **SCINTIGRAFIA RENALE**
- **URODINAMICA**

CISTOSCOPIA

- **VALUTAZIONE LUNGHEZZA TUNNEL : < 2 mm RIDOTTA POSSIBILITA' DI RISOLUZIONE**
- **POSIZIONE ED ASPETTO DELL'ORIFIZIO URETERALE (CRITERI DI LYON)**

www.sunhope.it

12

RVU : TRATTAMENTO NON OPERATIVO

FINALITA'

- VALUTAZIONE DIAGNOSTICA
- CONTROLLO DELLE INFEZIONI
- TRATTAMENTO DELLE ANOMALIE DI DINAMICA VESCICALE
- SORVEGLIANZA

www.sunhope.it

13

RVU: INDICAZIONI AL TRATTAMENTO CHIRURGICO

ASSOLUTE

- PROGRESSIVO DETERIORAMENTO FUNZIONALITA' RENALE PER INFEZIONE
- INTOLLERANZA ALLA TERAPIA ANTIBIOTICA SOPPRESSIVA
- SCARSA COMPLIANCE DEL PZ
- RVU V GRADO

RELATIVE

- LUNGA TERAPIA SOPPRESSIVA
- RVU IV GRADO
- ANOMALA INSERZIONE URETRO VESCICALE

www.sunhope.it

14

TERAPIA CHIRURGICA : GOALS STANDARD

- LUNGHEZZA TUNNEL URETERALE SUFFICIENTE (RATIO 5/1)
- NEO - ANASTOMOSI LIBERA DA TENSIONI
- MANTENIMENTO DELLA VASCOLARIZZAZIONE URETERALE

www.sunhope.it

15

RVU : TECNICHE CHIRURGICHE

TRANS VESCICALI

- COHEN
- POLITANO LEADBETTER
- PAQUIN

EXTRA-VESCICALI

- LICH-GREGOIR
- DETRUSORRAFIA EXTRA - VESCICALE

ENDOSCOPICHE

- INIEZIONE SUBTRIGONALE

www.sunhope.it

16

INTERVENTO DI REIMPIANTO URETERALE SECONDO COHEN

- INCISIONE SECONDO PFANNESTIEL
- INCISIONE VESCICALE VERTICALE
- INDIVIDUAZIONE ,DISSEZIONE ED ISOLAMENTO URETERALE
- CREAZIONE TUNNEL SOTTOMUCOSO TRANS - TRIGONALE
- RESEZIONE URETERE TERMINALE ED ANASTOMOSI
- STENTS ?

www.sunhope.it

17

RVU : FOLLOW UP CHIRURGICO

- ECOGRAFIA POST 14 G , 6, 12 MESI
- CITO-URETROGRAFIA 6 SET. POST

COMPLICANZE

- RECIDIVA
- OSTRUZIONE URETERALE (SOPRA-IATALE,INFRA-IATALE , IATALE)
- DISFUNZIONE SVUOTAMENTO VESCICALE

www.sunhope.it

18

RVU: PROBELMI CHIRURGICI

- **MEGAURETERE**
- **DOPPIO DISTRETTO**
- **RVU SECONDARIO**
- **REIMPIANTO NEI NEUROPATICI**

www.sunhope.it

19